FACULTÉ DE MÉDECINE DE PARIS

Année 1963 N° 1114

THÈSE

POUR LE

DOCTORAT EN MÉDECINE

DIPLOME D'ETAT

PAR

André ESNAULT

Né le 3 juin 1930 à Rennes (Ille-et-Vilaine)

Externe des Hôpitaux de Paris

Présentée et soutenue publiquement le : 1963

CONTRIBUTION A L'ETUDE DES URETEROCELES INFANTILES ET NOTAMMENT DE LA FORME ECTOPIQUE.

Président : Mr. JULIEN-MARIE, Professeur.

EDITIONS A. G. E. M. P. — 8, RUE DANTE - PARIS-Ve

FACULTÉ DE MÉDECINE DE PARIS

Année 1963 N°

THÈSE

POUR LE

DOCTORAT EN MÉDECINE

DIPLOME D'ETAT

PAR

André ESNAULT

Né le 3 juin 1930 à Rennes (Ille-et-Vilaine)

Externe des Hôpitaux de Paris

Présentée et soutenue publiquement le :

CONTRIBUTION A L'ETUDE DES URETEROCELES INFANTILES ET NOTAMMENT DE LA FORME ECTOPIQUE.

Président : Mr. JULIEN-MARIE, Professeur.

EDITIONS A. G. E. M. P. — 8, RUE DANTE - PARIS-Ve

R. UNIV. BIBLIOTHEEK LEIDEN

R. BRIN
BIBLIOTHÈQUE
LYON

1-2-1963

PROFESSEURS HONORAIRES :

MM. Alajouanine (T.), Aubin (A.), Bénard (H.), Bulliard (H.), Cadenat (F.), Chabrol (E.), Debré (R.), Fey (B.), Galliard (H.), Gastinel (P.), Halphen (E.), Hazard (R.), Heuyer (G.), Lantuejoul (P.), Laroche (G.), Lavier (G.), Lévy-Solal (E.), Lian (C.), Mathieu (P.), Mocquot (P.), Monod (R.), Moreau (R.), Moulonguet (P.), Mouquin (M.), Olivier (E.), Pasteur Valléry-Radot, Petit-Dutaillis (D.), Piédelièvre (R.), Quénu (J.), Richet (C.), Senèque (J.), Strohl (A.), Tanon (L.), Verne (J.).

DOYEN . . . . . Léon BINET.
Membre de l'Institut

1er ASSESSEUR . . . . . Gaston CORDIER
2e ASSESSEUR . . . . . Paul CASTAIGNE

I. — PROFESSEURS

1° CHAIRES DE SCIENCES FONDAMENTALES

a) Professeurs titulaires :

	MM.
Anatomie	DELMAS (A.)
Anatomie pathologique	DELARUE (J.)
Anesthésiologie	BAUMANN (J.)
Biochimie médicale	JAYLE (M.-F.) SCHAPIRA (G.)
Biologie appliquée à l'Education physique et aux Sports	CHAILLEY-BERT (P.)
Biologie médicale	FAUVERT (R.)
Cancérologie médicale et sociale	BERNARD (J.)
Embryologie	TUCHMANN (H.)
Histoire de la médecine et de la chirurgie (Lariboisière)	JOANNON (P.)
Histologie	GIROUD (A.)
Hygiène et médecine préventive	BOYER (J.)
Médecine du Travail	DESOILLE (H.)
Médecine légale	DEROBERT (L.)
Microbiologie (Bactériologie et virologie)	FASQUELLE (R.)
Parasitologie	BRUMPT (L.-C.)
Pathologie chirurgicale	LAURENCE (G.)
Pathologie exotique	N...
Pathologie expérimentale et comparée	MERKLEN (F.-P.)
Pathologie médicale	N...
Pathologie respiratoire	TURIAF (J.)
Pathologie et thérapeutique générales	BOUDIN (G.)
Pharmacologie	CHEYMOL (J.)
Physiologie	BINET (L.) BARGETON (D.)
Physiologie et pathologie obstétricale	LEPAGE (F.)
Physique médicale	DOGNON (A.) DJOURNO (A.)
Radiologie médicale	DESGREZ (H.)
Technique chirurgicale et Chirurgie expérimentale	CAUCHOIX (J.)
Thérapeutique	CONTE (M.)
Thérapeutique appliquée	LAMOTTE (M.)

b) Professeurs à titre personnel :

Biochimie médicale	DESGREZ (P.) POLONOVSKI (J.)
Biologie médicale	BOURLIÈRE (F.)
Hygiène et médecine préventive	DEPARIS (M.)
Pharmacologie	LÉVY (Mlle J.)
Physiologie	PARROT (J.)
Physique médicale	KELLERSHOHN (L.)

2° CHAIRES DE SCIENCES CLINIQUES

a) Professeurs titulaires :

		MM.
Clinique carcinologique chirurgicale (Necker)		REDON (H.)
Clinique cardiologique (Broussais)		SOULIÉ (P.)
Cliniques chirurgicales	Beaujon	LORTAT-JACOB (J.-L.)
	Cochin	LEGER (L.)
	Cochin	ABOULKER (P.)
	Hôtel-Dieu	PATEL (J.)
	Pitié	CORDIER (G.)
	Saint-Antoine	GOSSET (J.)
	Salpêtrière	SICARD (A.)
	Tenon	OLIVIER (Cl.)
Clinique de chirurgie infantile et orthopédique (Enfants-Malades)		FÈVRE (M.)
Clinique chirurgicale orthopédique et traumatologique (Cochin)		MERLE d'AUBIGNÉ (R.)
Clinique de chirurgie cardio-vasculaire (Broussais)		GAUDART d'ALLAINES (F. de)
Clinique de chirurgie pleuro-pulmonaire (Laennec)		MATHEY (J.)
Clinique endocrinologique (Pitié)		DECOURT (J.)
Clinique de Génétique médicale (Enfants-Malades)		LAMY (M.)
Clinique gynécologique (Broca)		HUGUIER (J.)
Clinique des maladies cutanées et syphilitiques (Saint-Louis)		DEGOS (R.)
Clinique des maladies des Enfants (Enfants-Malades)		CATHALA (J.)
Clinique des maladies infectieuses (Claude-Bernard)		MOLLARET (P.)
Clinique des maladies mentales et de l'encéphale (Sainte-Anne)		DELAY (J.)
Clinique des maladies métaboliques (Necker)		HAMBURGER (J.)
Clinique des maladies du sang (Broussais)		MARCHAL (G.)
Clinique des maladies du système nerveux (Salpêtrière)		CASTAIGNE (P.)
Cliniques médicales	Boucicaut	MILLIEZ (P.)
	Broussais	LENÈGRE (J.)
	Cochin	JUSTIN-BESANÇON (L.)
	Cochin	BROUET (G.)
	Hôtel-Dieu	BARIÉTY (M.)
	Lariboisière	SÈZE (S. de)
	Pitié	DREYFUS (G.)
	Saint-Antoine	KOURILSKY (R.)
Clinique d'hydrologie et de climatologie (Bichat)		DEBRAY (C.)
Clinique médicale propédeutique (Broussais)		GENNES (L. de)
Clinique médico-sociale du diabète sucré et des maladies de la nutrition (Hôtel-Dieu)		DEROT (M.)
Clinique de neuro-chirurgie (Pitié)		DAVID (M.)
Clinique neurologique (Salpêtrière)		GARCIN (R.)
Cliniques obstétricales	Baudelocque	LACOMME (M.)
	Foch (Suresnes)	MERGER (R.)
Clinique obstétricale et gynécologique (Port-Royal)		VARANGOT (J.)
Clinique ophtalmologique (Hôtel-Dieu)		RENARD (G.)
Clinique oto-rhino-laryngologique (Lariboisière)		AUBRY (M.)
Clinique de pédiatrie et de puériculture (Saint-Vincent-de-Paul)		LELONG (M.)
Clinique de pédiatrie sociale (Enfants-Malades)		MARIE (J.)
Clinique de pneumo-phtisiologie (Laennec)		BERNARD (E.)
Clinique de neuro-psychiatrie infantile (Salpêtrière)		MICHAUX (L.)
Clinique de rhumatologie médicale et sociale (Cochin)		COSTE (F.)
Clinique stomatologique (Pitié)		DECHAUME (M.)
Clinique thérapeutique chirurgicale (Vaugirard)		ROUX (M.)
Clinique thérapeutique médicale (Saint-Antoine)		LEMAIRE (A.)
Clinique toxicologique		GAULTIER (M.)
Clinique chirurgicale orthopédique et traumatologique		PADOVANI (P.)
Séméiologie médicale		DOMART (A.)
Séméiologie et clinique chirurgicales		POILLEUX (F.)
Clinique urologique (Necker)		COUVELAIRE (R.)
Hygiène et clinique de la première enfance (Trousseau)		TURPIN (R.)

b) Professeurs à titre personnel :

Médecine	BOUR (H.) LHERMITTE (F.) PEQUIGNOT (H.)

II. — PROFESSEURS SANS CHAIRE, PROFESSEURS AGRÉGÉS ET MAITRES DE CONFÉRENCES - AGRÉGÉS

	MM.
Anatomie	CABROL (C.) COUINAUD (C.) GILLOT (C.) OLIVIER (G.) pr. s. ch.
Anatomie pathologique	GAUTHIER-VILLARS (Mlle P.) pr. s. ch. ABELANET (R.) CHOMETTE (G.) GOUYGOU (Ch.), m. conf. NEZELOFF (Ch.) ORCEL (L.) PAILLAS (J.)
Anesthésiologie	KERN (E.) VOURC'H (G.)
Bactériologie	BARBIER (P.) pr. s. ch. CHRISTOL (D.) LE MINOR (L.) TOURNIER (P.)
Biochimie médicale	BAGLIFU Et. m. conf. BOURILLON (R.) CARTIER (P.) DREYFUS (J.-Cl.) GONNARD (P.) KRUH (J.) JEROME (H.)
Biologie appliquée à l'Education Physique et aux Sports	PLAS (F.)
Carcinologie	BOIRON (M.) DENOIX (P.) MATHE (G.) SELIGMANN (M.)
Dermato-Syphiligraphie	CIVATTE (J.) DUPERRAT (B.)
Electro-Radiologie	LEDOUX-LEBARD (G.)
Hématologie	BESSIS (M.) BILSKI-PASQUIER (G.) DAUSSET (J.) DUHAMEL (G.)
Histologie	COUJARD (R.), pr. s. ch. MAROIS (M.) RACADOT (J.)
Hydrologie	BESANÇON (F.) CORNET (A.)
Hygiène	BOYER (J.) pr. s. ch. BLANCHER (G.) CORRE-HURST (Mme L.) SAPIN-JALOUSTRE (H.)
Maladies infectieuses	BASTIN (R.) Pr. s. ch. DUPONT (V.)
Médecine légale	FOURNIER (E.) GUENIOT (M.) HADENGUE (A.)
Médecine du travail	ALBAHARY (C.)
Neuro-chirurgie	PERTUISET (B.)
Neurologie	LAPRESLE (J.)
Obstétrique	GRANJON (A.) HERVET (E.) LE LORIER (G.) LEVY (J.) MORIN (P.) MUSSET (R.) ROBEY (M.) SENEZE (J.) SUREAU (C.) THOYER-ROZAT (J.)
Ophtalmologie	BRÉGEAT (P.) DUBOIS (A.) SARAUX (H.)

	MM.
Orthopédie	JUDET (R.) MEARY (R.) POSTEL (M.) RAMADIER (J.)
Oto-rhino-Laryngologie	DEBAIN (J.) PIALOUX (P.)
Parasitologie	GOLVAN (Y.) LAPIERRE (J.)
Pathologie chirurgicale	BARCAT (J.) BINET (J.-P.) CERBONNET (G.) CHATELIN (C.-L.) DUBOST (Ch.) DUBOST (Cl.) FAUREL (J.) FLABEAU (F.) GARBAY (M.) GARNIER (H.) (Cl. de) GAUDART-d'ALLAINES GERMAIN (A.) LATASTE (J.) LOYGUE (J.) MERCADIER (M.) NATALI (J.) PELLERIN (D.) PERROTIN (J.) ROBERT (H.) THOMERET (G.)
Pathologie exotique	SCHNEIDER (J.)
Pathologie expérimentale	BENHAMOU (J.-P.) BERTHAUX (P.) BOIVIN (P.) CROSNIER (J.) HARTMANN (L.) LŒPER (J.) Pr. s. ch. MAURICE (J.) MIKOL (Cl.) RICHET (G.)
Pathologie médicale	AUSSANNAIRE (M.) BOUVIER (J.) BOUVRAIN (Y.) BRICAIRE (H.) BRISSAUD (H.) BROCARD (H.) BUGE (A.) CATINAT (J.) CHRÉTIEN (J.) COBLENTZ (S.) CONTAMIN (F.) COURY (C.) ÉTIENNE (J.-P.) FREZAL (J.) FRITEL (D.) HENNEQUET (A.) HIMBERT (J.) HOUSSET (E.) LAROCHE (Cl.) LESOBRE (R.) LEVEQUE (B.) MACREZ (C.) MOREAU (L.) NICK (J.) ROYER (P.) TOURNEUR (R.) WOLFROMM (R.)
Pédiatrie-Puériculture	LAFOURCADE (J.) LEPERCQ (G.) MANDE (R.) MOZZICONACCI (P.) POLONOVSKI (C.) ROSSIER (A.) VIALATTE (J.)

	MM.
Pharmacologie	BOISSIER (J.) LECHAT (P.)
Physiologie	BARRES (G.) DEJOURS (P.) pr. s. ch. DURAND (J.) GIRARD m. conf. HUGELIN (A.) SCHERRER (J.)
Physique médicale	CHANTEUR (J.) GOUGEROT (L.), m. conf. pr. s. ch. GREMY (F.) m. conf. MILHAUD (G.) PELLERIN (P.) ROUCAYROL (J.-Cl) TUBIANA(M.) m.conf.
Pneumo phtisiologie	KREIS (B.) MEYER (A.) RENAULT (P.)

	MM.
Psychiatrie	PICHOT (P.)
Psychiatrie infantile	DENIKER (P.) DUCHE (D.) FLAVIGNY (H.)
Rhumatologie	DELBARRE (F.) pr. s. ch.
Stomatologie	CERNEA (P.) CHAPUT (Mme A.) m. c. agr. GRELLET (M.)
Thérapeutique	CHASSAGNE (P.) MARCHE (J.)
Urologie	AUVERT (J.) MOULONGUET (A.) QUENU (L.)

III. — PROFESSEURS SANS CHAIRE ET AGRÉGÉS CHARGÉS DE COURS DE CLINIQUE ANNEXE

à titre permanent.

	MM.
Anatomie	DEBEYRE (J.)
Clinique chirurgicale	VERNE (J.-M.)
Clinique médicale	PERRAULT (M.) RAMBERT (P.) THIEFFRY (S.)
Clinique obstétricale	GRASSET (J.) MAYER (M.)

	MM.
Clinique ophtalmologique	DESVIGNES (P.) OFFRET (G.)
Clinique pédiatrique et puériculture	LAPLANE (R.)
Clinique psychiatrique	BARUK (H.)
Clinique urologique	KUSS (R.)

IV. — PROFESSEURS DÉTACHÉS DANS LES UNIVERSITÉS ÉTRANGÈRES

Bactériologie	HAUDUROY (P.) Pr. s. ch.
Pathologie chirurgicale	RUDLER (J.) Pr. s. ch.

V. - CHARGÉS DE COURS D'HYGIÈNE SCOLAIRE ET UNIVERSITAIRE	BOLTANSKI (E.) LAUNAY (C.)
Secrétaire général de la Faculté	M. LENA (J.)
Secrétaire principal	Mlle CHAINTREUIL (G.)
Conservateur en Chef de la Bibliothèque Conservateur du Musée d'Histoire de la Médecine	M. le Docteur HAHN (A.)
Conservateurs	Mlles DUMAITRE (P.), LE NOIR (G.), QUIÉVREUX (E.)
Bibliothécaire	Mmes CONTET (J.), FORGET (F.), Mlle LAURENT (H.)

Par délibération en date du 9 décembre 1798, l'Ecole a arrêté que les opinions émises dans les dissertations qui lui seront présentées, doivent être considérées comme propres à leurs auteurs et qu'elle n'entend leur donner aucune approbation ni improbation.

A ma Femme,

Digitized by the Internet Archive
in 2026

https://archive.org/details/IA41550210_0020

A Monsieur le Professeur Julien MARIE

qui a bien voulu accepter la présidence
de cette thèse .

A mes Maîtres d'Externat de Rennes

Professeurs : BOUREL

GASTARD

GUELFI

MARUELLE

SAMBRON

A mes Maîtres d'Externat de Paris

les Professeurs MOULONGUET

LOYGUE

BARIETY

LENEGRE

TURPIN

les Docteurs DI MATTEO

SEE

GUILLAUMIN

Je remercie particulièrement le Dr SEE à qui je dois beaucoup et qui m'a confié cette thèse, le Pr ROYER qui m'a procuré 4 observations, le Dr CENDRON qui a bien voulu me donner ses conseils et me faire profiter de sa grande expérience .

INTRODUCTION

En concluant une étude exhaustive sur les úrétérocèles parue en 1960 le Professeur Jean CIBERT signale l'intérêt - déjà noté auparavant d'ailleurs par plusieurs auteurs, notamment ERICSSON (1954), BOISSONNAT (1956) - d'étudier séparément à l'avenir les urétérocèles de l'adulte et celles de l'enfant, tant est grande la différence entre leurs aspects et leurs indications thérapeutiques respectifs.

Cette étude se limitera donc à l'urétérocèle pédiâtrique, en se référant seulement à l'occasion aux problèmes posés par l'adulte, pour mieux en faire ressortir le contraste; chez ce dernier c'est une maladie vésicale, locale, généralement bénigne; chez l'enfant, c'est une malformation souvent grave, à retentissement rénal sévère pouvant comporter un pronostic vital et cependant assez peu connue des médecins, des chirurgiens d'enfants et même des urologues (BOISSONNAT).

oOo

DEFINITION

L'urétérocèle - terme forgé par STOECKEL en 1907 - ou dilatation pseudo-kystique intra-vésicale de l'extrémité inférieure de l'uretère consiste en une distension du segment terminal de l'uretère compris entre la musculeuse vésicale qu'il vient de traverser et le méat urétéral. La muqueuse vésicale ainsi soulevée, distendue, forme un ballonnement d'aspect kystique.

Certains ont reproché au mot urétérocèle de n'être pas parfairement exact du point de vue étymologique. Il a l'avantage d'être bref et maniable. La littérature anglo-saxonne l'utilise presque exclusivement.

Aucune classification n'est encore universellement admise bien que les essais en soient déjà anciens. Pourtant, la classification n'a pas qu'un intérêt académique. Elle voudrait faciliter la comparaison entre les séries publiées et être en relation avec le type de traitement. Celle de CAMPBELL en 4 types, puis en sous-groupes, est trop compliquée. Celle de HIGGINS, WILLIAMS et NASH (1951) se base sur la position du méat de l'urétérocèle. GROSS distingue l'urétérocèle terminant un uretère unique de celle associée à une duplicité urétérale.

A la suite d'ERICSSON, selon le siège de la zone d'implantation sur le plancher vésical, on distinguera deux types d'urétérocèles :

1°) L'urétérocèle développée sur un orifice urétéral en position normale à l'angle du trigone, c'est l'urétérocèle orthotopique, encore appelée simple qui se rencontre surtout chez l'adulte; elle est habituellement de petite taille.

2°) L'urétérocèle développée sur un uretère a abouchement uréthral. On la rencontre surtout chez l'enfant, mais également chez l'adolescent et l'adulte jeune.

C'est l'urétérocèle ectopique qu'ERICSSON a eu le mérite de bien individualiser. Elle est presque toujours associée à une duplicité urétérale et beaucoup plus fréquente chez la fille que chez le garçon. Elle est souvent de grande taille.

oOo

E T I O L O G I E

L'urétérocèle pédiatrique n'est pas tellement rare puisque CAMPBELL en 1954 avait une statistique de 100 cas chez 86 enfants.

Il l'a trouvée dans 4 % des cas d'enfants qu'il a examinés pour pyurie persistante. Elle a été observée dans sa série d'autopsie d'enfants 1 fois sur 4.000. Il note d'ailleurs que ce chiffre doit pécher par défaut, étant donné la difficulté d'identifier la lésion après la mort alors que l'urétérocèle est affaissée

KJELLBERG, ERRICSSON et RUDHE de 1952 à 1956 en ont trouvé 33 cas : 28 ectopiques et 5 simples. - (Par contre chez 29 adultes dans les mêmes conditions de recrutement : 25 urétérocèles simples, 1 probablement ectopique, les autres ne pouvant être rétrospectivement bien classées sur la base des dossiers). Ils notent que la fréquence de l'urétérocèle chez l'enfant et particulièrement de la forme ectopique est plus grande qu'on ne le suppose généralement.

GROSS (1953) l'a vu chez 32 enfants.

GUMMESS (1955) : 11 cas en 1 an, soit 2,7 % des enfants soumis à des investigations urologiques.

WILLIAMS (1957) a opéré 16 cas d'urétérocèles ectopiques au cours d'une période de 5 ans.

USON et ses collaborateurs entre 1932 et 1959 ont trouvé 44 enfants porteurs d'urétérocèles. 6 fois ce fut une découverte accidentelle à l'autopsie soit 1/500 des autopsies. Les 38 cas restants furent trouvés parmi un total de 3.800 nouvelles admissions en service d'urologie, soit 1 %.

STEPHENS (1958) a vu 18 cas chez 16 enfants dont 10 au moins étaient des urétérocèles ectopiques.

DORST (1960) : 15 cas en 10 ans.

WALLGREN et SALMI (1960) ont traité 18 enfants au cours d'une période de 10 ans.

CENDRON (1963) possède près de 50 observations.

Les publications d'urétérocèles - (ERICSSON a relevé 191 cas dans la littérature, dont 75 cas isolés - autrefois le plus souvent limitées aux urétérocèles prolabées au méat uréthral chez la fille se font plus fréquentes ces dernières années depuis qu'on applique systématiquement aux enfants et aux nourrissons les techniques urologiques utilisées chez l'adulte, non seulement radiographiques mais aussi endoscopiques.

oOo

S E X E

L'urétérocèle est plus fréquente dans le sexe féminin :

	Filles	Garçons
CAMPBELL	64	22
KJELLBERG, ERICSSON, RHUDE		
Variété ectopique	26	2
Variété orthotopique	3	2
GROSS	19	13
GUMMESS	9	2
USON	30	8
STEPHENS	12	4
DORST		
Variété ectopique	9	1
Variété orthotopique	4	0
WALLGREN	16	2

Seules les statistiques d'ERICSSON et de DORST mentionnent la répartition par sexe selon la variété simple ou ectopique.

On y remarquera :

- d'une part que la variété ectopique est plus fréquente,
- d'autre part que la différence selon le sexe s'estompe dans la variété orthotopique ou simple.

CAMPBELL confirme la plus grande fréquence de l'urétérocèle ectopique chez la fille : 3 à 4 fois plus que chez le garçon.

On comparera avec BURFORD qui en 1949 fait une revue de la littérature sur les abouchements ectopiques de l'uretère indépendamment du problème de l'uré-

térocèle, et trouve 104 cas chez le garçon contre 300 chez la fille, l'orifice étant situé ainsi sur les voies urinaires basses :

	Garçons	Filles
Vessie	5	21
Uréthre post.	49	100

oOo

FREQUENCE DE L'ASSOCIATION A UNE DUPLICITE URETERALE

	Duplicité	Uretère unique
KJELLBERG, ERICSSON, RUDHE Urétérocèle ectopique	27(1)	1
Urétérocèle simple	2	3
CAMPBELL	33 %	
BOISSONNAT (1956)	6	3
GROSS	15	17
GUMMESS	8	3
USSON	32	12
STEPHENS	13	3
DORST, Urétérocèle ectopique	10	0

Chez GIBERT, la duplicité existe dans 2,5 % de ses cas chez l'adulte et dans 58 % de ses cas chez l'enfant.

On comparera là encore avec BURFORD qui sur 418 orifices ectopiques trouve 256 duplicités unilatérales et 60 duplicités bilatérales. On verra plus loin qu'en cas de duplicité urétérale c'est l'élément rénal supérieur qui est en rapport avec l'urétérocèle.

(1) dans 12 de ces cas : duplicité bilatérale.

CÔTE

1°) L'urétérocèle est aussi fréquente du côté droit que du côté gauche.

2°) La bilatéralité

	Unilatéralité	Bilatéralité	%
CAMPBELL	86(1)	14	14 %
ERICSSON			
Urétérocèle ectopique	27	1	
Urétérocèle simple	5	0	
GROSS	28	4	14 %
USON	33	5	15 %
DORST			
Urétérocèle ectopique	10	0	
Urétérocèle simple	2	2	
STEPHENS	14	2	14 %

On note la remarquable constance des pourcentages de la bilatéralité en dehors de la statistique d'ERICSSON.

---

(1) dont un cas où il y avait 2 grandes urétérocèles du même côté avec dilatation et infection importantes des 2 voies urinaires de ce côté.

oOo

A G E

CAMPBELL :

- moins de 1 an = 27
- de L à 6 ans = 41
- de 7 à 10 ans = 15
- plus de 11 ans = 3

ERICSSON :

Age de diagnostic entre 3 mois et 10 ans
Les plus fréquentes au cours de la 1ère année.

GROSS :

- 17 sur 32 de moins de 1 an, soit 52 %, le plus jeune 2 jours, le plus vieux 10 ans.

GUMMESS :

- 5 avant 6 mois
- 5 entre 1 et 5 ans, le plus vieux 10 ans

DORST :

- Urétérocèle ectopique : 1ers symptômes dans les 3 premières années
- Urétérocèle simple : 1ers symptômes entre 3 et 6 ans.

USON :

- 42 % de moins de 1 an, dont 2 nouveaux nés du sexe féminin, et une prématurée (7 mois).

WALGREN :

- Age de diagnostic de 3 mois à 8 ans,

CIBERT :

- 6 cas de 0 à 10 ans
- 7 cas de 11 à 20 ans

BOISSONNAT :

- 9 cas entre 14 jours et 3 ans.

Il faut remarquer que la date du diagnostic est souvent en retard de plusieurs mois, sinon de plusieurs années, sur le début des symptômes.

On verra plus loin l'intérêt du diagnostic très précoce pour sauvegarder la fonction rénale au maximum possible.

Les cas vus chez l'adulte jeune correspondent à des formes infantiles restées latentes ou plus ou moins bien tolérées.

oOo

ANATOMIE - PATHOLOGIQUE

1°) L'urétérocèle

L'urétérocèle se présente comme une masse globuleuse, dont la taille est habituellement du volume d'une noix, d'une mandarine, d'une orange, voire plus, alors que chez l'adulte on n'en voit guère de plus grosse qu'une cerise (1). Mais on peut en voir de toutes petites chez l'enfant et CENDRON pense que la taille de l'urétérocèle chez l'enfant peut être moindre qu'il n'est classique de le dire, même en cas d'urétérocèle ectopique.

Elle est recouverte de muqueuse vésicale dont la distension par l'urine contenue fait ressortir le lacis vasculaire sur un fond translucide. Sa consistance est fluctuante : sous la pression, l'urine reflue dans l'uretère dilaté et gicle dans la vessie si le méat n'est pas oblitéré, ou s'il n'est pas dans l'urèthre.

Sur le vivant, elle est habituellement inerte, non battante, à la différence de celle de l'adulte qui se remplit et se vide alternativement sous l'influence de l'ondée péristaltique urétérale. C'est que chez l'enfant, l'uretère correspondant, toujours dilaté, sans doute mal formé, n'a pas de contractions valables.

Le calibre du méat urétéral, orifice de sortie de l'urétérocèle, est variable.

Selon CAPBELL il est imperméable dans 16 de ses cas
minuscule dans 13 " "

---

(1) Les formes volumineuses de l'adulte, entre autres celles citées par BOISSONNAT observées chez 2 femmes de 27 et 35 ans, associées à une duplicité urétérale, semblent correspondre à des formes infantiles longtemps tolérées au prix d'une destruction progressive à bas bruit du parenchyme rénal.

petit	dans 23 de ses cas
béant	dans 1 " " "

Avec lui la majorité des auteurs pensent que la plupart du temps l'orifice est sténosé (CENDRON, BOISSONNAT). Quand l'occlusion est complète on peut admettre que c'est à la suite de processus inflammatoire. Mais WILLIAMS trouve un orifice souvent normal et STEPHENS ne trouve que 8 sténoses sur ses 18 cas. Quant à ERICSSON il y attache peu d'importance, notamment du point de vue pathogénique.

Il nous faut revenir ici plus en détail sur l'implantation de l'urétérocèle par rapport au plancher vésical qui nous a servi pour l'élaboration d'une définition des 2 variétés d'urétérocèles pédiatriques.

- L'urétérocèle simple, orthotopique a sur l'angle du trigons une base limitée, celle-là même du trajet sous-muqueux post-mural de l'uretère normalement abouché qui lui a donné naissance. Cette urétérocèle est de taille petite ou moyenne. Elle est semblable à celle qu'on voit chez l'adulte. C'est elle qui correspond souvent à une sténose du méat.
Par contre les grandes urétérocèles vues chez l'enfant, l'adolescent ne sont pas un stade évolutif de la première variété. (BOISSONNAT, USON).

- Ce sont des Urétérocèles ectopiques, mais le volume de celles-ci peut également quoique plus rarement être minime ou modéré. Quand la poche est importante, et elle peut remplir presque complètement la vessie, sa base est large, étendue. La muqueuse vésicale est soulevée par un uretère monstrueusement développé, au trajet long, parfois sinueux, jusqu'à son orifice près du col, dans l'urèthre. La partie inférieure de l'uretère est enserrée par le sphincter lisse. Le soulèvement peut s'étendre aussi transversalement plus ou moins loin :

- à l'uretère homolatéral éventuel qui s'abouche en position normale,
- à l'uretère opposé.

Leur terminaison sera parfois soulevée en crochet sur le flanc de l'urétérocèle. Leur orifice, soulevé ou non, pourra être étiré, béer, être le siège d'un reflux, ou au contraire comprimé.

L'épaisseur de la paroi de l'urétérocèle est fonction des rapports de la vessie et de l'uretère.

- Elle sera mince, si l'urétérocèle n'est qu'une soufflure du trajet sous-muqueux de l'uretère depuis sa sortie habituelle de la musculeuse vésicale jusqu'à son méat.

- Elle sera épaisse si le trajet est plus profond, si l'uretère chemine plus ou moins longtemps dans l'épaisseur de la paroi musculaire avant d'atteindre son orifice ectopique. Il y a alors une plus grande résistance à la protusion intra-vésicale et un soulèvement peu important peut ainsi se produire. KJELLBERG, ERICSSON, et RUDHE ont observé de telles formes de transition entre urétérocèles ectopiques et ectopies urétérales sans urétérocèles.

Si l'uretère ectopique s'ouvre hors des voies urinaires - dans le vestibule ou le vagin - la relation avec la vessie n'est pas assez intime pour qu'une urétérocèle puisse exister

La partie postéro-inférieure des grandes urétérocèles, fixe, est formée par la paroi vésicale déprimée en une amorce de diverticule. Le point le plus déclive se trouve situé au-dessous du plan horizontal passant par le col de la vessie et d'autant plus que l'âge de l'enfant est plus avancé (BOISSONNAT).

La partie antérieure, qui saille dans la vessie, mobile, est susceptible de s'appliquer contre la portion postérieure lorsque la cavité vidée de son contenu liquide, collabée, devient virtuelle. Ainsi l'urétérocèle peut être méconnue, à l'autopsie ainsi qu'à l'exploration endoscopique ou opératoire.

Constitution histologique

La paroi de l'urétérocèle est tapissée à l'intérieur par la muqueuse urétérale, à l'extérieur par la muqueuse vésicale. Entre ces 2 couches une lame de tissu conjonctif avec des fibres musculaires en quantité variable, plus ou moins atrophiées. Comme il existe souvent des phénomènes inflammatoires, les aspects particuliers à chacune des 2 muqueuses ne sont pas toujours faciles à reconnaître.

2°) - Les voies urinaires supérieures.

On a déjà vu au chapitre de l'étiologie, la fréquence de la duplicité urétérale. Rappelons seulement qu'ERICSSON la trouve dans 27 de ses 28 cas d'urétérocèles ectopiques. Mais disons également que la duplicité peut se voir non exceptionnellement sur une urétérocèle simple. Pour GIBERT, fréquence de la duplicité chez l'enfant et l'adolescent malade depuis l'enfance : 58 % - chez l'adulte : 2,5 %, ce qui confirme l'originalité de la forme de l'enfant. Exceptionnellement on a vu 2 urétérocèles du même côté sur une duplicité et même 4 urétérocèles développées deux à deux sur une duplicité bilatérale.

Il est très important de noter que l'urétérocèle affecte l'uretère provenant du pyélon supérieur et que l'orifice urétéral correspondant est le plus inférieur (WEIGERT 1877) et le plus médian (FRANCK). MEYER (1946) en fait une règle constante. Certaines observations qui feraient exception ont été discutées par ERICSSON. Cette disposition résulte de la migration de l'uretère en dehors puis au-dessus du canal de WOLFF chez l'embryon (entre 14 et 23 mm.)

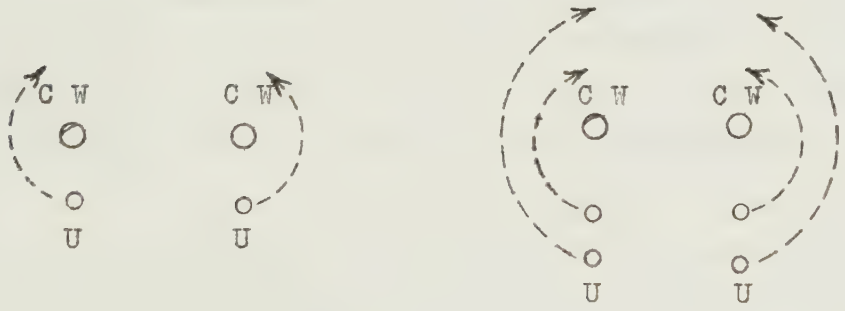

Alors que chez l'adulte le retentissement urétéro-pyélorénal est modéré, limité, tardif, que la maladie est en quelque sorte locale vésicale, chez l'enfant les voies urinaires supérieures sont gravement atteintes au point de comporter rapidement et parfois d'emblée, à la naissance, un pronostic vital (l'excrétion rénale existe dès le 4ème mois foetal). Il s'agit d'une urétérohydronéphrose où la dilatation et la stase ont comme corollaire quasi-obligatoire l'infection, la néphrite interstitielle, la

destruction du penchyme par les micro-abcès et la sclérose, la perte des fonctions rénales.

Le plus touché est le rein en rapport avec l'urétérocèle, - en cas de duplicité l'hémi-rein supérieur -, qui ne s'opacifie plus ou mal à l'U.I.V. Le parenchyme est réduit à une coque laminée, flasque, membraneuse. WALLGREN observe 7 fois sur 9 un hémi-rein supérieur muet. Sur les 28 cas d'urétérocèle ectopique d'ERICSSON, 10 seulement montraient une minime sécrétion du rénicule supérieur. Dans ces 10 cas, l'urétérocèle a été trouvée à l'intervention ou à la cystoscopie plus ou moins largement ouverte dans la vessie ou l'urèthre. Dans un cas seulement l'excrétion du produit opaque coexistait avec un orifice très étroit. BOISSONNAT trouve de même le rein associé à l'urétérocèle muet dans presque tous ses cas (8 fois sur 9).

La distension du bassinet, surtout la dilatation et l'allongement monstrueux de l'urétère décrivant de nombreux méandres posent le problème d'une malformation primitive : variété de méga-uretère associé à une urétérocèle et non distension urétérale par urétérocèle (CIBERT). Mais inversement, avant d'étiqueter comme congénitale une hydro-urétéro-néphrose, il convient de s'assurer qu'il n'y a pas d'urétérocèle associée (BOISSONNAT).

La voie excrétrice satellite en cas de duplicité, la voie contro-latérale sont fréquemment touchées elles aussi. KJELLBERG, ERICSSON et RUDHE le constatent dans plus de la moitié des cas, 11 fois l'uretère et le bassinet inférieurs étaient dilatés, 4 fois l'hydro-néphrose était bilatérale.

Chez 28 enfants de USON totalisant 98 (1) éléments réno-urétéraux, 50 avaient non seulement une dilatation sévère mais aussi des signes d'atteinte parenchymateuse. Ceci s'explique, on l'a déjà noté plus haut, par l'extension de l'urétérocèle soulevant et comprimant les derniers centimètres de l'urétère ou faisant béer le méat, permettant ainsi le reflux et la propagation de l'infection.

L'atteinte contro-latérale peut encore se produire par obstruction du col vésical ou de l'urèthre par l'urétérocèle sans que la terminaison

---

(1) duplicité urétérale bilatérale fréquente.

de l'uretère soit anatomiquement mise en cause par l'urétérocèle. C'est alors le mécanisme de toutes les obstructions sur la voie urinaire basse à l'origine de rétention chronique et de distension vésicale (CAMPBELL : 14 cas de trabéculation, 8 de dilatation vésicale marquée, 11 cas de résidu).

cOo

P A T H O G E N I E

L'accord semble s'être fait sur l'origine malformative, congénitale, CAMPBELL l'affirme pour tous ses cas, sauf peut-être un, en se basant sur la fréquence de la maladie chez le nourrisson, sur la fréquence de la bilatéralité (15 %), de la coexistence avec d'autres anomalies urinaires (1) ou génitales.

Mais le mécanisme de l'urétérocèle demeure incompris : la sténose du méat est le plus souvent invoquée.

Dans une observation classique, CHWALLA (1927) a montré que chez l'embryon de 6 mm. (4ème semaine) au moment où le bourgeon urétéral se détache du canal de Wolff, un peu en amont de l'abouchement de celui-ci dans le sinus urogénital, une membrane à 2 couches de cellules fermerait complètement l'uretère définitif jusqu'à la 11ème semaine, c'est-à-dire pendant toute la formation de trigone.

De nombreux auteurs ont confirmé l'existence de cette membrane. Sa résorption, ou sa rupture, tardive ou incomplète après l'établissement de la sécrétion urinaire du métanéphros entraîneraient la distention de la portion terminale de l'uretère.

Selon BOISSONNAT l'association fréquente de la duplicité et de l'abouchement ectopique plaident en faveur d'une véritable anomalie du trigone lui-même, survenue au moment où l'épithélium du sinus urogénital prolifère pour recouvrir les futurs éléments musculaires du trigone.

Quand l'orifice lui-même n'est pas sténosé notamment dans les urétérocèles ectopiques à abouchement uréthral large (WILLIAMS, KJELLBERG,

(1) Exceptionnellement rein en fer à cheval (BOISSONNAT).

ERICSSON et RUDHE, STEPHENS) l'obstacle que constitue la traversée du sphincter interne est invoqué.

Quel que soit le rôle de la sténose, il faut retenir la longueur du trajet sous-muqueux de l'uretère.

La lithiase (d'ailleurs beaucoup plus rare chez l'enfant, ERICSSON : 1 cas, CAMPBELL : 6 cas) ne saurait être une cause, mais plutôt une conséquence de l'urétérocèle.

oOo

ETUDE CLINIQUE

CHEZ LE NOURRISSON

Le symptôme majeur qui amène le plus souvent aux investigations urologiques est la pyurie.

L'examen d'urines a pu être pratiqué :

- soit systématiquement, avant une vaccination.

La découverte d'une albuminurie, parfois intermittente - (observation n° 1), parfois isolée, a pu conduire au diagnostic de néphrite chronique (CIBERT).

- soit à l'occasion de poussées fébriles avec ou sans troubles digestifs dont on ne trouve pas la cause et qui provoquent moins souvent l'examen d'urines que d'inutiles paracentèses.

- Soit plus rarement pour des troubles dangereusement trompeurs : anorexie, vomissements, diarrhée, amaigrissement, voire retard staturo-pondéral, convulsions sans fièvre (observation n° 3). Quand on s'attache à la rechercher, on retrouve souvent la soif, la polydipsie. Le taux d'azotémie reste longtemps voisin de la normale.

CHEZ L'ENFANT PLUS GRAND,

capable de s'exprimer, la douleur pourra être révélatrice, quoique souvent mal localisée :

- lombaire (sourde ou à type de colique néphrétique), abdominale (trompeuse) ou hypogastrique (brûlure), les cris et les pleurs pouvant être liés à la miction, le jeu brutalement interrompu, le corps raidi subitement en extension, le faciès soudainement rouge (Cendron). Il faut s'attacher à demander ces détails à la mère.

Chez lui aussi seront plus facilement remarquées la pollakiurie la miction impérieuse, surtout la dysurie : efforts de poussée, ténesme sensation de plénitude vésicale après la miction, faiblesse ou interruption du jet, surtout miction facile seulement en certaines positions : accroupie, genu-pectorale, modifiant les rapports de l'urétérocèle et du col ; ce caractère capricieux de la dysurie infantile n'a pas tellement d'autres causes (CIBERT).

A côté des valvules et des gros veru, cette malformation représente l'une des causes les plus fréquentes de dysurie congénitale non cervicale (BOISSONNAT).

Noter cependant qu'on peut observer ces signes même chez le tout-petit : cas de Spence, où l'on remarqua, dès l'âge de 3 mois une miction à début normal, puis une émission d'urine goutte à goutte, en même temps que l'enfant se mettait à pleurer.

Plus rarement seront révélateurs :

- une hématurie, sans gravité par elle-même, dont l'intérêt est de faire accepter rapidement par la famille les investigations urologiques.
- une rétention, une incontinence par rengorgement, une énurésie,
- un prolapsus au méat uréthral
- Exceptionnellement on a cité une épididymite, une péritonite, une hypertension comme premiers symptômes.

Pour fixer un ordre de grandeur de fréquence des différents symptômes, nous reproduirons un tableau de CAMPBELL et de USON.

Pyurie grossièrement évidente	51	15
fièvre continue ou discontinue	45	25
pollakiurie	18	
hématurie	17	8
dysurie	15	9
miction impérieuse	9	
rétention	5	1
prolapsus	6	3
convulsions	5	8
douleur abdominale		8
Divers (vomissements, diarrhée, etc..)		14

Dans la littérature, la proportion des cas de prolapsus est élevée, mais on imagine facilement que ces cas dramatiques et inhabituels aient été plus facilement publiés.

Tous les auteurs sont d'accord sur la prédominance de la pyurie à répétition avec ou sans fièvre. Redisons :

1°) - Que toute pyurie persistante commande par principe un examen urologique complet,

2°) - que des poussées thermiques inexpliquées nécessitent aussi systématiquement que l'examen O.R.L., une analyse d'urine (par sondage chez la fille).

A l'examen :

On ne peut espérer percevoir l'urétérocèle par la palpation abdominale, même associée au toucher rectal, hormis le cas exceptionnel de BISCHOFF : une masse dépassait l'ombilic après sondage de 100 cm^3 chez un garçon de 1 an et demi, c'était une urétérocèle.

On peut palper une masse lombaire. Plus souvent fait remarquer BOISSONNAT les énormes dilatations pyéliques de l'enfant se palpent comme des tumeurs abdominales. Elles peuvent même soulever asymétriquement la paroi antérieure, et l'hydronéphrose ajoute-t-il est plus fréquente que le cancer du rein chez l'enfant.

Chez le tout petit, une énorme dilatation urétérale peut être palpée dans la région iliaque sous forme de tumeur mollasse, allongée plus ou moins douloureuse, et prise pour un colon. Un cas de WILLIAMS simulait ainsi une invagination intestinale chez un enfant de 3 mois.

CAMPBELL signale l'intérêt d'un examen soigneux à la recherche d'excoriations, d'inflammation ou d'anomalies externes du carrefour génito-urinaire pouvant orienter vers une malformation de l'appareil urinaire.

A vrai dire tous les signes d'examen sont rares et non spécifiques d'une urétérocèle, hormis la constatation du prolapsus au méat uréthral : masse ronde ou piriforme, rosée ou rouge, extériorisée à l'occasion d'un effort de toux, de poussée abdominale, dont on peut faire le tour complet avec un stylet mousse introduit le long du pédicule dans l'urèthre. LAIRD (1954) signale qu'une pression sur la surface extériorisée peut indiquer le

côté concerné par la douleur provoquée dans la région lombaire correspondante. Ce prolapsus peut se réduire, récidiver soit fréquemment, soit rarement plusieurs années après. Il peut s'étrangler d'emblée ou après de nombreux épisodes de réintégration facile.
La tumeur augmente alors de volume du fait de l'oedème et sa couleur vire au violet noir. Douleur et fièvre apparaissent.

oOo

LE DIAGNOSTIC POSITIF

Le diagnostic positif est obtenu par les images endoscopiques et radiographiques qui permettent en outre un bilan de l'atteinte des voies supérieures.

I - UROGRAPHIE INTRA-VEINEUSE

On commencera par l'U.I.V. après dosage de l'urée sanguine. Si elle est de mauvaise qualité, il vaut mieux la refaire. Car "pratiquées après une U.I.V. médiocre ou mal interprétée, c'est-à-dire sans aucun soupçon du diagnostic, la cystographie, la cystoscopie, voire l'exploration opératoire à vessie ouverte réservent un certain nombre de pièges où le chirurgien le plus expert risque de se laisser prendre". (BOISSONNAT).

Ce fut le cas rapporté par CAMPBELL d'un garçon de 11 semaines dont l'urétérocèle remplissait à demi la vessie et qui ne pouvait uriner que mis en position génu-pectorale, le pseudo-kyste s'écartant ainsi du col vésical.
Bien que l'urétérocèle ait été évidente à l'U.I.V. pré-opératoire, mais sans que le diagnostic en fût posé, elle ne fut pas retrouvée à l'intervention faite par un excellent confrère de chirurgie générale assisté d'un collègue urologue. Cette équipe ne put retrouver de cause intra ou extra vésicale au défaut de remplissage de la vessie à l'U.I.V., l'urétérocèle étant collabée. Deux semaines après, à la cystoscopie, l'énorme urétérocèle fut reconnue et incisée. Nous reviendrons sur ce problème.

Les opinions sur la valeur diagnostique de l'urographie diffèrent.

- GROSS (1953 lui attribue un tiers de résultat franchement positif sur 32 cas.
- THOMSON et GREENE (1942) lui donnent un rôle moins important, 4 fois sur 21.
- WERSCHUB et KIRWIN (1954) partagent ce pessimisme.

Par contre,

- CAMPBELL trouve une image caractéristique 35 fois sur 41, soit 85 %
- KJELLBERG, ERICSSON et RUDHE l'ont vue dans tous leurs cas (cinq urétérocèles simples et 28 ectopiques) sauf un où l'urétérocèle était collabée.
- CENDRON, 4 fois sur 5.
- CIBERT (1960) 6 fois sur 7.
- WALLGREN (1960), sur 17 U.I.V. visualise l'urétérocèle 14 fois.
- USON : urétérocèles orthotopiques : le diagnostic est obtenu à l'U.I.V. dans 10 % des cas ;
  urétérocèles ectopiques : le diagnostic est obtenu à l'U.I.V. dans 65 à 70 % des cas.

ERICSSON estime que les différences s'expliquent par la technique et l'interprétation. De même BOISSONNAT pense qu'il s'agit d'une question de technique radiologique, d'horaire, d'incidences ; il a obtenu le diagnostic chaque fois que les clichés ont été faits par le radiologue de son choix.

1°) - Description de l'urétérocèle

C'est une lacune intra-vésicale, finement dessinée, arrondie ou ovalaire, dont la taille peut être petite, mais souvent grande, plus ou moins latéralisée. Cette bulle claire dépend d'une différence de concentration de la substance opaque : nulle (ou faible) dans l'urine de l'urétérocèle, forte dans l'urine vésicale à l'entour. L'aspect peut varier non seulement d'un sujet à l'autre, mais aussi d'un cliché à l'autre selon le moment de l'examen, selon le degré de tension du liquide dans l'urétérocèle, ce qui modifie sa forme - selon l'état de vacuité vésicale ou de réplétion par l'urine opaque venant des éléments rénaux autres que celui dont l'urétérocèle dépend.

Tantôt on observe une amputation segmentaire de la vessie dessinée seulement par un ou deux croissants opacifiés à concavité inféro-interne.

Tantôt l'épaisseur de la paroi de l'urétérocèle lui dessine un double contour, là encore par une différence d'épaisseur de la couche opaque.

A - Dans la variété ectopique, la taille est plus grande en règle, le contact avec le plancher vésical et avec le col est large. Quand la bulle est ovale et oblique, ERICSSON a établi que le pôle le plus élevé indique le côté d'où vient l'urétérocèle. (Dans les autres cas, on peut souvent le déduire des particularités du pyélogramme, on le reverra).

En cas d'urétérocèle bilatérale on peut voir une dépression médiane en forme d'as de coeur, la partie supérieure de la vessie étant alors opacifiée par l'urine du ou des 2 hémi-reins inférieurs.

De profil, la bulle surplombe le col ou simule une amputation trigonale dont la limite antérieure, à concavité postérieure, comme tracée au compas, ne laisse guère de doute (BOISSONNAT). De plus selon Kjellberg, ERICSSON et Rudhe la distance est nulle entre l'urétérocèle et la paroi antérieure.

Cas particulier de l'urétérocèle perforée, ou incisée, ou flétrie. Les mêmes auteurs suédois ont vu une sorte de lacune ou de dentelure sur le plancher vésical. Signalons la fréquence de l'urétérocèle flétrie chez USON : 10 cas sur 35 grandes urétérocèles.
BRUEZIERE (1960) pense que les urétérocèles qui dépendent d'un rein peu ou pas fonctionnel doivent plus facilement que les autres s'aplatir, soit spontanément, soit sous l'effet d'une réplétion vésicale minime, peut-être même simplement au cours de la miction.
Ainsi s'explique la valeur de l'U.I.V. par rapport à la cystographie ou à la cystoscopie. USON va même plus loin : quand une urétérocèle flétrie ou collabée est suspectée, il peut être avantageux de faire une U.I.V. avec une sonde vésicale laissée ouverte, car dans sa série, une voie excrétrice supérieure a pu s'opacifier par reflux vésico-urétéral et non par excrétion du produit de contraste.

B - Dans la variété simple ou orthotopique,
L'urétérocèle apparaît légèrement plus haut sur le cystogramme et plus latérale. Il n'y a plus de contact avec le col vésical.
De profil il y a une couche de substance de contraste entre l'urétérocèle et la paroi antérieure de la vessie (KJELLBERG, ERICSSON, RUDHE).

D'autre part, c'est dans cette espèce qu'on peut voir l'image type de l'urétérocèle de l'adulte, (en relation avec un rein peu ou pas altéré). Il s'agit d'un léger renflement bien opacifié, le plus souvent ovalaire, entouré d'un halo (formé par la paroi kystique) du volume d'une cerise ou d'une noix. Cette image dite en "tête de cobra", en "baguette de tambour" (CIBERT. Elle serait plus facilement visible après miction, ce qui la dégage de l'opacification globale de la vessie (BOISSONNAT).

Une observation de cet auteur associe une urétérocèle droite plus opacifiée que la vessie elle-même, et une grande lacune claire du côté opposé par perte de fonction du rein gauche.

2°) - Description des voies urinaires sus-jacentes

L'U.I.V., meilleur critère de la valeur du rein, va révéler souvent des malformations. La plus commune anomalie est la duplicité urétérale : rappelons le chiffre d'ERICSSON, 27 duplicités sur 28 cas d'urétérocèle ectopique. Mais le plus souvent elle n'est pas évidente à l'urographie puisque l'hémirein supérieur et son urétère ne sont plus capable de s'opacifier, (1) et le même auteur avoue que dans 8 de ses cas il était impossible de prévoir la duplication. Quelles sont donc les particularités du pyélogramme qui permettent cette déduction ?

- au pôle supérieur, il existe une trop grande aire rénale démunie d'opacification,
- un des reins possède un ou deux calices de moins que l'autre.
- Le calice le plus élevé n'est pas vertical, mais horizontal ou oblique, ou bien même vertical il est aplati, raccourci : une cavité sus-jacente le déforme.

Dans l'ensemble, le pyélogramme est repoussé en bas et en dehors, l'uretère initial est repoussé loin de la colonne lombaire, ce qui évoque un refoulement par un bassinet et un uretère distendus mais muets.

Les calices, le bassinet inférieur et l'uretère satellite sont très souvent le siège d'une importante urétéro-hydronéphrose. L'opacification peut être plus faible et plus tardive que normalement.

---

(1) BOISSONNAT "L'urétérocèle est la cause la plus fréquente des reins silencieux de la première enfance".

Du côté opposé l'atteinte est variable ; dans l'ensemble moins importante que du côté de l'urétérocèle, aussi bien en ce qui concerne la dilatation des voies excrétrices que la valeur fonctionnelle du parenchyme.

Parfois, on verra le soulèvement en crochet par l'urétérocèle de l'extrémité des uretères opacifiés.

GUMMESS fait remarquer que c'est souvent sur les premiers clichés, avant que la vessie ne soit trop opaque qu'on voit l'urétérocèle. Par contre, c'est sur des clichés tardifs seulement que l'opacification rénale apparaîtra dans certains cas.

ERICSSON pense que l'évidence ou la suggestion d'un bassinet surnuméraire à fonction réduite ou nulle doit conduire à suspecter l'urétérocèle, non qu'il n'y ait d'autres causes possibles, mais parce que chez le nourrisson et l'enfant c'est une des causes les plus fréquentes.

La lacune intra-vésicale dans le produit de contraste peut être prise pour une masse intra-rectale, une bulle gazeuse, un calcul vésical ou une tumeur.

Inversement, des gaz rectaux (DORST) ou des fèces ont pu être interprétés comme urétérocèles. Le diagnostic sera redressé à la cystoscopie. Dans un cas d'ERICSSON, un enfant qui avait été opéré d'une atrésie anale fit à 10 ans une infection urinaire. A l'U.I.V., un cliché évoquait une grande urétérocèle, mais cystographie, ni cystoscopie ne purent être faites à cause d'un rétrécissement de l'urèthre (fistule entre rectum et urèthre prostatique). Il ne fut pas possible avant l'intervention d'affirmer qu'il n'y avait pas d'urétérocèle, ce dont on s'aperçut par voie sus-pubienne.

L'urotomographie, éliminant les clartés parasites intestinales - prise de tomographie lors de l'urographie excrétoire classique - a été utilisée dans certains cas par BOISSONNAT et dans les services lyonnais de pédiatrie. LAURET (1955) cite ce procédé dans son traité d'Urologie de l'enfance. KRIG à Prague (1957) l'a appliquée systématiquement au nourrisson et au jeune enfant indépendamment du problème particulier de l'urétérocèle.

Quand l'urétérocèle siège sur l'uretère d'un rein unique, il faut évaluer la valeur fonctionnelle de ce conduit par des radiographies en série, par urokymographie ; il est important de savoir si cet uretère est doué ou non de contractions péristaltiques. (Cendron).

II - CYSTOGRAPHIE

Devant une U.I.V. peu probante, qu'il vaudrait mieux recommencer, on peut confirmer le diagnostic par une cystographie, mais il faut utiliser un liquide très peu concentré et en petite quantité (30 cm^3 au maximum - BOISSONNAT) car la pression intra-vésicale peut affaisser l'urétérocèle et même l'évaginer en pseudo-diverticule vésical en refoulant l'urine dans l'uretère dilaté.

WALLGREN aurait ainsi diagnostiqué l'urétérocèle par ce seul examen 12 fois sur 15, sous forme d'une lacune arrondie nettement délimitée ; 2 fois sur ces 12 cas le diagnostic aurait été méconnu à l'U.I.V. Inversement une urétérocèle reconnue à l'U.I.V. fut invisible à la cystographie car, probablement collabée.

De profil on précise que la bulle ou l'amputation intéressent le trigone et surplombent le col repéré par la sonde uréthrale laissée en place. Mais écrit BOISSONNAT : "pratiquée sans idée précise, avec l'espoir de découvrir la cause d'une dysurie, la cystographie n'apporte que des éléments supplémentaires pour une erreur de diagnostic.

- le liquide trop concentré destiné à bien opacifier l'urèthre noie l'urétérocèle,
- les cellules et colonnes fortifient l'hypothèse erronée d'une cause de dysurie cervicale ou sous-cervicale".

En fait, l'intérêt majeur de cet examen est l'étude du reflux.

Avant l'intervention :

le reflux facile dans la voie satellite sera en faveur d'une duplicité urétérale (CENDRON) en montrant les particularités du pyélogramme déjà notées plus haut.

- Le reflux éventuel du côté opposé sera un autre élément du bilan.

Après l'intervention

Ce sera un examen nécessaire de la surveillance, en vue de dépister le reflux urétéral post-opératoire.

KJELLBERG, ERCSSONN, RUDHE reconnaissent que pour la mise en évidence de l'urétérocèle, l'uréthro-cystographie est moins utile que l'U.I.V. Ce

qu'ils lui demandent en plus de l'étude du reflux c'est de déterminer la mesure selon laquelle l'urétérocèle gêne l'évacuation de la vessie, par ses rapports avec le col et l'urèthre lors de la miction. Ils apportent de très beaux clichés de l'urétérocèle et de son prolongement formant un relief, un soulèvement, peu marqué, peu épais, par rapport au plancher de la vessie et de l'urèthre. Les urétérocèles simples, ajoutent-ils, ne donnent pas d'obstruction du col.

Cet examen leur a montré également dans plusieurs cas la vessie remarquablement "dressée" durant la miction avec un anneau de contraction marquée. Une fois ils ont vu une évagination de la paroi vésicale à la place de l'urétérocèle durant la miction.

GUMMES, CHARNOCK, RIDDELL et STEWART font des cystographies retardées (dont la technique décrite par STEWART consiste à prendre des clichés jusqu'à la 3ème heure pour mettre en évidence les reflux tardifs..)

Mais CIBERT, BRUZIERE et d'autres auteurs insistent sur le danger d'infection rétrograde dans les voies excrétrices supérieures dilatées et pensent qu'à l'intervention, alors que le drainage est assuré, on peut aussi bien entreprendre les investigations jugées nécessaires, notamment la pyélographie rétrograde.

Cependant, CAMPBELL a pu faire sans mentionner d'incident 60 pyélographies sur 74 enfants soumis à la cystoscopie. Dans les cas où le méat ne peut être trouvé, il incise l'urétérocèle aux ciseaux endoscopiques alors que MERTZ, HENDRICKS et GARRET réalisent l'injection directe de la masse kystique à l'aide d'une sonde spéciale porte-aiguille.

III - L'URETHRO-CYSTOSCOPIE

Les progrès de l'instrumentation ont rendu possible cet examen chez le tout petit.

Sa valeur est très grande pour confirmer le diagnostic dans les cas douteux.

- Elle permet à CAMPBELL de faire 74 fois le diagnostic
- WALLGREN a toujours vu la lésion lors de 15 endoscopies
- KJELLBERG, ERICSSON, RUDHE écrivent à ce sujet : "Si l'aspect et la pathologie de l'urétérocèle ectopique sont connus, le diagnostic n'offre pas de difficulté majeure".

Mais ERICSSON avoue n'avoir pu retrouver lors de deux cystoscopies une urétérocèle qu'il avait cependant vue une première fois, collabée, à l'endoscopie (sachant d'ailleurs qu'auparavant lors d'un épisode de prolapsus au méat, elle avait été incisée dans un autre hôpital sans que le diagnostic en fût fait).

SPENCE relate également un cas intéressant et difficile d'urétérocèle collabée, à l'aspect ridé, consécutif à une perforation spontanée par chute d'escarre après un prolapsus au méat.

USON ne fait guère de cystoscopie si l'U.I.V. est explicite.

GROSS l'utilise également dans les cas douteux.

Une urétérocèle de moyen volume se reconnaît sans difficulté. C'est une masse arrondie, régulière, recouverte de muqueuse vésicale, plus ou moins translucide suivant l'épaisseur de la paroi. Elle se laisse déprimer par le bec du cystoscope, qui peut ainsi la mobiliser autour d'une zone d'implantation plus ou moins localisable à l'une des moitiés du trigone. La soustraction d'un peu d'eau de remplissage vésical peut permettre à une urétérocèle de reprendre un volume plus important, la pression intra-vésicale étant ainsi devenue inférieure à la pression intra-urétérale. Au contraire, la surdistention collabe l'urétérocèle et même lui donne l'aspect d'un diverticule.

Quand l'urétérocèle est très grande il est difficile de maintenir le cystoscope suffisamment loin de la paroi de la masse kystique. Cependant, selon BOISSONNAT, on peut s'apercevoir que l'instrument peut se mouvoir dans une sorte de faille verticale où l'une des parois, concave, correspond à la paroi vésicale normale, tandis que l'autre, convexe, dépressible, représente l'urétérocèle. CIBERT propose d'écarter le prisme de l'urétérocèle par abaissement de l'oculaire, le cystoscope quittant l'horizontale habituelle pour prendre la verticale, ou de distendre la vessie avec une quantité d'eau supplémentaire. Mais, dit-il, ces manoeuvres restent souvent sans effet.

A la différence de l'urétérocèle de l'adulte qui se gonfle rythmiquement selon les phases de la motricité urétérale, le plus souvent l'urétérocèle de l'enfant est inerte, tendue en permanence. Bien que l'uretère concerné puisse encore montrer quelque mobilité, il est probable qu'il est incapable d'une projection active de l'urine.

Selon WILLIAMS les petites urétérocèles ectopiques sont facilement méconnues si le contour du col n'est pas soigneusement suivi. A l'uréthroscopie le renflement est vu aisément et semble se prolonger dans l'urèthre.

ERICSSON pense aussi que fréquemment l'urétérocèle est vue au mieux de l'urèthre postérieur ou du col de la vessie et que le prolongement dans l'urèthre peut le plus souvent être établi. Il ajoute : dans le cas où un orifice est vu au pôle supérieur du kyste, on peut présumer qu'il y a une duplication, et que cet orifice ne conduit pas à l'urétérocèle mais à l'uretère du bassinet inférieur. Pour BOISSONNAT, le méat de l'urétérocèle échappe souvent à l'observation. Pour ERICSSON, dans la plupart des cas l'orifice peut être vu et il est souvent large (notons qu'il s'agit ici de formes ectopiques). Le méat controlatéral peut être ou normal, ou béant ou invisible.

Le diagnostic d'oedème devant une urétérocèle collabée, sillonnée de rides, est compréhensible, mais un cathéter peut déplacer quelque peu la paroi affaissée, ce qui n'est pas possible en cas d'oedème simple de la muqueuse vésicale (ERICSSON).

USON qui a observé une dizaine d'urétérocèles flétries, les décrit comme une partie de la muqueuse vésicale quelque peu surélevée et ridée, habituellement inflammatoire ou oedématiée, allant d'un coin du trigone vers le col, et dont le centre semble avoir un orifice grand et irrégulier ; parfois des lambeaux flottent dans le liquide d'irrigation.

Les phénomènes inflammatoires peuvent perturber la vision endoscopique, dans ces cas ce n'est qu'après traitement anti-infectieux que le diagnostic sera fait.

Orthotopique, répondant au type de l'adulte, l'urétérocèle de l'enfant, petite ou moyenne, apparaît implantée à l'angle du trigone ; elle pourra peut-être encore se remplir rythmiquement selon le péristaltisme urétéral et se vider lentement dans la vessie par l'orifice sténosé (CAMPBELL).

Les examens radiographiques et endoscopiques aussi systématiques chez le petit que chez l'adulte (l'urologie est "une", CIBERT) auront ainsi précisé non seulement l'existence d'une urétérocèle, mais aussi son éventuelle bilatéralité, l'état des fonctions rénales (à compléter par la facile épreuve de la dilution concentration, par l'ionogramme), les anomalies associées, notamment duplicité urétérale, le trouble à l'évacuation du col, la lithiase (CAMPBELL 6/80 cas

oOo

DIAGNOSTIC DIFFERENTIEL

On a déjà évoqué à propos de l'U.I.V. : les fausses images données par les calculs, les gaz rectaux, les masses fécales.

Rappelons qu'en cas d'hydro-urétéro-néphrose, il faut en rechercher la cause avant de la considérer comme idiopathique.

1°) - Le prolapsus urétéral, constitué par l'issue de toutes les tuniques de l'uretère, apparaît comme une éversion tubulaire plutôt que comme un ballonnement. Il manque la fine vascularisation de la muqueuse vésicale qui recouvre l'urétérocèle. Au sommet de la saillie cylindro-conique se trouve l'orifice urétéral. Un seul cas est connu chez l'enfant : celui de GREENFIELD (1956) considéré à la cystoscopie comme une urétérocèle.

2°) - Les tumeurs ou collections pelviennes refoulant la vessie.

3°) - Les tumeurs ou tuméfactions de la région du méat urétéral,

a - issue au méat urétéral d'une tumeur de l'uretère (CIBERT).

b - Sarcome vésical. Au toucher rectal en cas de rhabdomyosarcome il existe une infiltration étendue, mal limitée, en général indurée, mais parfois mollasse (BOISSONNAT). Une tumeur vésicale ne se traduit pas en général par une image claire bien limitée ; le myxome, ou le mycosarcome, peut donner une image claire, arrondie, mais cette image n'est pas unique : il y a plusieurs masses comparables à des grains de raisin (CENDRON).

c - La saillie inflammatoire d'un ostium urétéral oedématié, parfois au devant d'un calcul.

d - L'aspect tumoral éventuel de l'urétérocèle en cas de cystite.

4°) - Le kyste du trigone est exceptionnel

- observation de MICHON et collaborateurs 1953
- observation de BOISSONNAT, 1954
- observation de WILLIAMS, 1958
- observation de CENDRON, 1962 - La cystoscopie conclut à une urétérocèle. L'intervention et l'histologie sont en faveur du kyste.

Par l'obstruction du col ou des uretères, le kyste a des effets semblables à ceux de l'urétérocèle.

5°) - La vessie double : observations de BOISSONNAT (1953) et de CIBERT (1960). Signalons que LECHIER en 1835 publia comme "second bladder... inner bladder" une urétérocèle. BOSTROM en 1886 rectifia sur la base du dossier.

Le diagnostic de l'urétérocèle prolabée, facilité bien sûr par les antécédents d'apparition au méat, peut être fait dès la première fois par la manoeuvre du stylet mousse qui, introduit le long du pédicule, en fait le tour complet.

Dans le prolapsus partiel de la muqueuse uréthrale, en certains points le stylet est arrêté par un sillon alors qu'ailleurs il pénètre dans la vessie.

- Le prolapsus de la vessie, cité par CAMPBELL chez une fillette de 2 semaines, survint après réduction immédiate et sans incident d'une grande urétérocèle. L'épaisseur de la paroi contraste avec celle de l'urétérocèle ; le trigone et les orifices urétéraux peuvent être identifiés.

- Enfin on distinguera l'urétérocèle de la tumeur de l'urèthre accouchée par le méat, et de la tumeur du méat lui-même. L'aspect et la consistance sont bien différents.

Mais "l'urétérocèle n'est pas toujours en cause dans les manifestations cliniques qui mènent à sa découverte" écrit CIBERT. Chez une de ses petites malades, la suppression du pseudo-kyste ne supprima pas les coliques néphrétiques ; celles-ci ne disparurent qu'après la section d'une artère polaire inférieure.

oOo

TRAITEMENT

I - METHODES

On dispose :

- d'interventions conservatrices : incision, résection de l'urétérocèle.
- d'interventions radicales : urétéro-hémi-néphrectomie ou néphrectomie totale,
- éventuellement de plastie de l'uretère.

INTERVENTIONS CONSERVATRICES

Ne mentionnons que pour mémoire la dilatation du méat de l'urétérocèle aujourd'hui abandonnée de tous.

L'incision et la résection

endoscopiques se font

soit aux ciseaux endoscopiques, au résectoscope miniature,
soit par électro-coagulation
soit à l'électrode coupante
mais chez le petit garçon le risque de blessure uréthrale est sérieux,
et d'une façon générale les grandes urétérocèle de l'enfant ne sont pas accessibles à cette thérapeutique, par manque de visibilité et difficulté d'une résection complète.

à vessie ouverte l'incision et la résection ont eu chacuen leurs partisans.

GROSS déconseille l'excision parce qu'elle mène au reflux vésico-urétéral. Mais CAMPBELL pense que l'incision, même limitée, y mène également.

La résection doit être prudente ainsi que la suture d'hémostase, de façon à ménager l'uretère satellite en cas de duplicité : il est bon de répérer les uretères par des sondes. En cas de grandes urétérocèle ectopiques il faut veiller à ne pas laisser un lambeau susceptible de se comporter comme une valvule uréthrale. SPENCE rapporte ainsi un cas de dysurie importante chez une fille de 2 ans et demi, attribuée à un lambeau d'une énorme urétérocèle incisée.

Pour l'uréterocèle flétrie, la voie sus-pubienne est évidemment aussi la seule possible.

INTERVENTIONS RADICALES

La néphro-uretérectomie se justifie par la perte des fonction d'un rein et la nécessité de supprimer un réservoir d'infection. En fait il s'agira presque toujours d'une hémi-néphrectomie (I) avec ablation de l'uretère correspondant au rénicule supérieur, étant donné que cet hémi-rein est non seulement petit mais pratiquement irrécupérable et que son uretère est monstrueusement dilaté, allongé, sans tonus ni élasticité.
Alors que GROSS pense qu'il n'est pas dangereux de laisser un moignon urétéral si son orifice inférieurest bien ouvert, CAMPBELL dit que l'urétérectomie doit être aussi totale que possible, aussi près de la vessie qu'il est techniquement réalisable, car un diverticule infecté est un danger. De plus par sa masse il peut continuer à comprimer l'uretère satellite.
CIBERT fait aussi une urétérectomie totale et la complète par une cystectomie partielle, de façon à enlever complètement la paroi postérieure de l'urétérocèle ; ceci selon lui, paraît s'imposer. Il semble être le premier à l'envisager systématiquement, mais GUTIERREZ (1939) écrit lui aussi : "partial cysto-urétéro-néphrectomy" et Uson l'a réalisée deux fois. Cependant le danger est grand pour l'uretère voisin et pour sa vascularisation.

---

(1) On a alors la satisfaction d'être à la fois radical et conservateur (SPENCE).

L'intervention peut commencer par le temps lombaire ou par le temps pelvien. La néphro-uréterectomie peut être réalisée en une séance, ou en deux si l'état général du malade le nécessite : l'uretère disséqué le plus loin possible, sectionné, lié, est alors abandonné dans la plaie.

Les 2 uretères peuvent être tellement accolés que leur dissection est impossible : ERICSSON a ainsi été amené à laisser une bande d'uretère : la face accolée à l'uretère satellite conservé.

Il est interessant de rapprocher la statistique de CULP (MAYO CLINIC) qui de 1936 à 1957 a fait 100 hémi-néphrectomies dont 35 °/₀ dans la première décade de la vie.
85 malades avaient une duplication : un uretère s'ouvrant dans la vessie (29 cas), dans l'uretère postérieur (17 filles, 2 garçons), dans la vésicule séminale (3 cas) dans l'uretère antérieur ou le vagin (34 cas).
5 cas seulement étaient associés à une urétérocèle. "Deux fois sur trois, conclut-il, la complète uréterectomie ne semble pas avoir d'avantage sur l'ablation partielle." Mais il ajoute - et ceci nous rapproche du <u>problème de l'urétérocèle ectopique</u> - "l'ablation de tout l'uretère d'emblée semble avoir le plus de valeur quand l'orifice ectopique est dans l'urèthre féminin, à l'intérieur du sphincter".
Il a été amené à cette conclusion par la nécessité de réintervenir 10 fois sur les 15 moignons qu'il avait laissés abouchés dans la zone du sphincter.

<u>INTERVENTIONS COMPLEMENTAIRES</u>

<u>Plastie de l'uretère satellite</u>

- <u>à type de raccourcissement</u>
  - soit avec urétéro-néo-cystostomie (pull-through de CAMPBELL. CHARNOCK)
  - soit en conservant l'ancien méat (BISCHOFF 1958). BOISSONNAT (1954) fait porter le raccourcissement sur la partie supérieure de l'uretère.

- à type de réduction de calibre selon la technique de CRABTREE,: WAYMAN (1949).

Plastie du méat restant (HUTCH, BISCHOFF, LEADBETTER, POLITANO) à à cause d'un reflux persistant.

Traitement de l'urétérocèle prolabée

Elle se réduit facilement si elle n'est pas étranglée. On la traite alors comme une urétérocèle habituelle. En cas d'étranglement, on fait une résection "in situ" au ras du méat uréthral : il s'agit d'une urgence.

Mais certains font cependant une résection au ras du méat en dehors de l'étranglement.

II - RESULTATS

Avant d'envisager les indications thérapeutiques, il convient d'examiner les résultats des séries publiées et de noter l'évolution parallèle des idées surle traitement de l'urétérocèle.

En effet, écrit CIBERT, "c'est dans la conception classique trop uniforme de la maladie que réside, selon nous, une des causes de la mauvaise qualité d'ensemble des résultats du traitement de l'urétérocèle pédiatrique. Cette conception induement univoque conduit à traiter de façon identique toutes les urétérocèles ; elle conduit à traiter la forme infantile d'après des principes qui , s'ils ont fait leur preuve chez l'adulte ne répondent pas toujours pour les jeunes à la réalité plus complexe d'un état anatomique souvent différent".

Deuxième difficulté mentionnée par CENDRON : "les statistiques ne font malheureusement pas la distinction entre traitement conservateur et néphrectomie. Une telle intervention peut être considérée comme un succès sur un uretère surnuméraire, tributaire d'un rein atrophique sans valeur, mais il est difficile de penser de même si on supprime un rein dont la valeur fonctionnelle n'est pas négligeable".

CAMPBELL (1951) :

80 enfants (63 hydronéphroses dont 42 très importantes,
67 uretères dilatés dont 49 de façon très accusée)

35 cas traités par voie endoscopique isolée

9 guérisons - 12 améliorations - 6 non améliorés -
5 incertains - 3 morts (de maladie non urologique)

Les 45 autres cas sont chirurgicaux

Parmi eux 21 cas d'urétéronéphrectomie dont 13 d'hémi-néphro-ureterectomie associée à une incision large ou une résection de l'urétérocèle ; 4 fois : intervention secondaire sur le moignon urétéral.

13 guérisons - 18 améliorations - 4 non améliorés -
2 incertains - 8 décès dont 6 post-opératoires (4 opérés in extremis)

Malheureusement ne sont pas précisés par CAMPBELL les résultats séparés en fonction soit du traitement isolé de l'urétérocèle à vessie ouverte, soit de l'ablation associée de la voie urinaire sus-jacente.

On ne peut déterminer non plus si les cas traités par la seule voie endoscopique correspondent surtout à des formes orthotopiques ;

GROSS (1953) :

32 enfants - I mort sur la table d'opération (urémie avancée)

- Sur 14 excisions, seulement 3 guérisons.
- 3 néphrectomies et 4 hémi-néphrectomies
- dans les cas restants, résultats satisfaisants pour la plupart, en I mois ou 2, par incision.

Cependant il ajoute que l'indication dépend de la présence d'un ou 2 uretères du côté de l'urétérocèle.

Dans ce cas l'expérience du traitement conservateur a amené à compléter par une hémi-néphrectomie.

KJELLBERG, ERICSSON, RUDHE, 1956

Type	Opération	Nbre. de cas
Urétérocèle ectopique 28 cas	Résection ou incision	9 +
	Résection ou incision + hémi-néphrectomie	16 ++
	Résection ou incision + néphrectomie	2
	Hémi-néphrectomie isolée	1
Urétérocèle simple 5 cas	Coagulation ou incision	5

+ dont 6 opérés récents : une autre intervention sera peut-être nécessaire, surtout hémi-néphrectomie.

++ uni ou bilatérale.

Dans 3 des 4 cas où la néphrectomie ou l'hémi-néphrectomie furent faites sans excision de l'urétérocèle, les suites ne furent pas satisfaisantes : il fut ensuite nécessaire d'enlever l'urétérocèle.

Seize des 17 patients traités par excision de l'urétérocèle associée à l'ablation du rein et de l'urétère, et suivis par la suite sont en bonne santé. Le dernier conserve une incontinence complète probablement neurogénique.

Parmi ces 17 enfants, la plupart ont subi seulement en un 2ème temps l'hémi-néphrectomie. Cependant comme quelques malades paraissent en bonne santé après excision seule, ces auteurs ont préféré dans quelques cas limiter la 1ère intervention à cette excision par vois trans-vésicale : le danger de la résection par voie endoscopique est à l'uretère satellite situé dans la paroi de l'urétérocèle.

Sur les 9 cas de résection isolée, 5 sont en bonne santé, 4 ont une pyurie.

Les 5 cas d'urétérocèle simple sont considérés comme guéris.

Les auteurs suédois commentent : "Dans la majorité des cas d'urétérocèle ectopique, l'excision est recommandée en 1er lieu par voie transvésicale. L'excision doit être complète et comprendre la partie intra-uréthrale, sinon l'obstruction post-opératoire est possible ; c'est pourquoi la simple incision n'est pas opportune. Si les symptômes disparaissent ou s'amenuisent dans la plupart des cas, l'infection au contraire ne disparaît que dans quelques cas peu nombreux. La dilatation du bassinet et de l'uretère peut décroître, mais rarement en totalité, ce qui est attribuable en partie au reflux vésico-urétéral.... celui-ci serait lié à la dilatation de l'uretère intra-mural".

GUMMES. 1955

11 cas (dont 8 duplicités urétérales)

- Après un 1er temps de résection de l'urétérocèle par voie sus-pubienne :

  2 héminéphro-urétérectomies

  3 néphro-urétérectomies

- les autres cas : simple urétérocèlectomie
- intervention complémentaire :

  2 raccourcissements urétéraux.

Résultats -

7 cas : urine claire depuis 3 à 6 mois

2 cas : l'infection persiste

2 cas : trop récents

2 cas : reflux

USON, 1959

38 patients

- Urétérocèles orthotopiques avec dilatation minime de la voie urinaire atteinte : simple incision endoscopique.

- Autres urétérocèles : néphro-urétérectomie (12 cas), hémi-néphro-urétérectomie (11 cas dont 3 bilatéraux), associés au traitement local de

l'urétérocèle, ce dernier constituant parfois un premier temps, à titre de préparation, réalisé alors par une incision endoscopique, ou par une excision par voie sub-pubienne.

Les antibiotiques à large spectre sont ensuite administrés longtemps après l'opération.

- Noter le faible nombre de cas où l'urétérectomie n'a été faite que secondairement (3 fois).

Noter également quelques interventions complémentaires plus rares : révision du col de la vessie 5 fois, cystectomie partielle 2 fois.

Résultats :

L'excision seule ne donne de bons résultats que s'il s'agit d'une petite urétérocèle avec une dilatation légère des voies urinaires supérieures.

Dans 30 % des 38 cas, le diagnostic fut initialement méconnu (difficultés cystoscopiques ou urographiques), le traitement adéquat institué plus ou moins tardivement, et les résultats furent pauvres.

Dans les autres cas (70 %) le diagnostic fut établi tôt et le traitement correct institué.

WALGREN, 1960

18 patients

- Résection isolée de l'urétérocèle : 7 cas
  5 sont guéris depuis une période de 2 à 10 ans
  2 autres refusèrent l'hémi-néphro-urétérectomie car leurs épisodes d'infection urinaire étaient rares et aisément contrôlés par les antibiotiques.

- 10 cas d'ablation de la voie urinaire supérieure réalisée quelques semaines après la résection de l'urétérocèle.

- soit : 2 néphro-urétérectomies pour destruction totale du rein,
  L'un est guéri
  L'autre conserve une pyurie chronique,
- et 8 hémi-néphro-urétérectomies
  6 sont guéris depuis 1 à 12 ans.
  2 ont eu des infections urinaires plus tard.

- 1 cas où l'hémi-néphro-urétérectomie fut faite d'emblée : guérison depuis 2 ans.

Ainsi 13 patients sur 18 furent complètement guéris après traitement chirurgical.
2 n'eurent que des suites insignifiantes :

- 1 cas de bactériurie sans manifestation clinique
- 1 cas avec une seule infection par la suite.

3 patients eurent des infections urinaires à répétition ; une urétéro-hémi-néphrectomie prévue dans un de ces cas reste à faire.

Mais le problème du reflux vésico-urétéral post-opératoire n'est pas résolu, conclut JOHN A. HUTCH dans une analyse de la publication ci-dessus. En effet, il se manifesta chez 10 patients dont 6 heureusement restèrent sans symptômes :

- dans le moignon de l'uretère réséqué : 2 cas
- dans l'uretère de l'urétérocèle traitée seulement par résection : 3 cas.
- Dans l'uretère satellite : 4 cas
- dans l'uretère contro-latéral : 1 cas.

RATTER, FISCHER, SWENSON, 1961

7 urétérocèles
6 résections suivies 5 fois d'hémi-néphro-urétérectomie.

CENDRON et BOISSONNAT

Dès 1956 appliquaient eux aussi la même ligne de conduite d'ablation de la voie urinaire sus-jacente.

WILLIAMS, 1957

Conseille :

Urétérocèles simples

- en règle générale une incision par voie endoscopique quand la dilatation est absente ou légère,

- En cas d'hydro-uretère : plastie
  - en ensevelissant 2 à 3 cm. d'uretère dans le détrusor,
  - ou par réimplantation.

- Cas très avancés : néphro-urétérectomie ou hémi-néphro-urétérectomie s'il y a une duplicité urétérale.

Urétérocèles ectopiques :

Dans la plupart des cas l'hémi-néphrectomie avec urétérectomie complète, en même temps que l'on doit "enlever le chapeau" de l'urétérocèle.

Dans les cas où l'uretère provenant du bassinet inférieur est lui aussi dilaté, si cette dilatation est très prononcée et la malformation unilatérale, la néphrectomie totale semble être la meilleure solution.

CIBERT, 1960

Oppose ses 78 % de cas de guérison clinique avec urine limpide chez 32 adultes, avec disparition des petites dilatations de l'appareil excréteur sus-jacent,

à la rareté des succès chez l'enfant traité par les mêmes procédés : incision ou résection de l'urétérocèle seulement ; encore ceux-ci sont-ils en grande majorité attribuables à des formes du type de l'adulte, les moins fréquentes.

"Il y a donc lieu, écrit-il, de réviser les conceptions thérapeutiques en cours, à savoir suppression de l'urétérocèle et réinterventions rénales ultérieures en cas d'échec... La tactique qui consiste à attendre de la suppression de l'urétérocèle la récupération rénale et urétérale au nom de quelques résultats favorables tardivement connus, de quelques résultats inespérés, aboutit à trop de mécomptes, à trop de mois ou d'années perdues en vaine attente ; et dans bien des cas elle est irrémédiablement vouée à l'échec. Il est vain d'espérer la transformation de méga-uretères en uretères normaux et la régénération de parenchymes réduits à une coque".

Nous rapprocherons enfin du traitement de l'urétérocèle infantile, le problème de la néphro- (ou hémi-néphro) urétérectomie en général, auquel on l'a vu, il est si intimement lié.

Dès 1933, BEER dit que l'intervention en 1 temps est plus facile, à la fois pour le patient et le chirurgien, qu'une urétérectomie secondaire pour empyème du moignon rétéral restant. Il pense qu'il vaut mieux commencer par le temps le plus important : la néphrectomie ; d'autant plus que la vue directe du rein peut changer le plan du traitement en dépit de l'exploration pré-opératoire la plus minutieuse, alors que l'urétérectomie initiale conduit automatiquement à la néphrectomie.

SPENCE (1956) ajoute qu'un enfant dont l'état général a été sévèrement touché par une infection urinaire durant des semaines ou des mois, aura une convalescence et un rétablissement bien plus faciles par ablation complète d'emblée du foyer septique.

III - INDICATIONS THERAPEUTIQUES

Nous venons de voir dans les pages précédentes qu'en une dizaine d'années la proportion des cas d'hémi-néphro-urétérectomie n'a cessé de croître (de CAMPBELL et GROSS à ERICSSON, USON et WALLGREN pour ne citer que ceux-là).

Nous avons vu également qu'on tend de plus en plus à appliquer ce traitement d'emblée et non après l'attente - souvent vaine - d'une amélioration apportée par la seule résection de l'urétérocèle.

La conduite à tenir, basée principalement sur les données de l'U.I.V. peut donc être schématisée ainsi :

Urétérocèles orthotopiques

- semblables à celles de l'adulte, avec dilatation minime de tractus urinaire sus-jacent et fonction rénale respectée : résection endoscopique ou à vessie ouverte dès que l'on pense qu'il y a un danger pour l'urèthre du petit garçon ou pour l'uretère satellite de celui de l'urétérocèle.

- rarement et dans les cas très avancés, néphro (ou hémi-néphro s'il y a duplicité) urétérectomie.

Urétérocèles ectopiques

- Si l'urine est aseptique, ce qui est rare, on peut être conservateur ; la seule suppression de l'urétérocèle entraîne une complète guérison clinique, l'enfant gardant avec une bonne santé, un uretère définitivement anormal et un rein ou un hémi-rein sans valeur fonctionnelle appréciable.

- Si l'urine est purulente, il semble sage, étant donné le potentiel évolutif rapide, la facilité d'apparition, des accidents septiques suraigus, de supprimer en un temps, d'emblée, avec l'urétérocèle le rein ou l'hémi-rein au parenchyme définitivement compromis ainsi que son uretère.

On trouve au fil des séries publiées, trop de cas où les parents satisfaits de l'amélioration subjective et provisoire de leur enfant à la suite de la seule intervention locale sur l'urétérocèle, négligent malgré les plus pressantes recommandations les contrôles qui auraient amené suffisamment tôt à une solution radicale.

Mais l'U.I.V. ne peut toujours à elle seule affirmer la déchéance du parenchyme : le défaut d'opacification peut être inhibé par la tension de l'urine en stagnation dans le bassinet ; une fois le drainage assuré par l'ouverture de l'urétérocèle, la sécrétion peut réapparaître.

C'est pourquoi CIBERT (comme BEER que nous avons cité plus haut) propose de commencer par la lombotomie. Par la vue directe, le palper du parenchyme du rein ou de l'hémi-rein, selon sa coloration et son épaisseur selon l'aspect de l'uretère, il sera possible de choisir entre l'essai de conservation ou l'ablation.
C'est à l'intervention également qu'on décidera une éventuelle plastie urétérale.

Enfin, si l'état général et la fonction rénale globale ne permettent pas dans l'immédiat une solution radicale, on se contentera provisoirement sous traitement médical :

- d'une intervention endoscopique peu choquante incision ou résection, assurant au moins un drainage partiel,

- éventuellement d'une cystostomie, d'une néphrostomie pour les cas amenés in-extrémis, (BRUEZIERE, CIBERT) associée à une réanimation et une rééquilibration électrolytique. Ces gestes permettront de passer un cap particulièrement difficile, moins fatal qu'autrefois.

oOo

OBSERVATION N° 1

I... Nadine, née le 26.9.1957

- Septembre 1959 (2 ans)

Découverte d'une albuminurie lors d'un examen systématique avant une vaccination.

- Année 1960

Albuminurie intermittente

- Janvier 1961

3 ans 3 mois - 15,500 kg. - 96,5 cm.
Enfant vive, gaie,
Polydipsie, polyurie.
Compte d'Addis 135.000 leucocytes par minute, urée sanguine 0,90 g./l.
U.I.V.
Rein et uretère droit normaux
Hémirein supérieur gauche : ne s'injecte pas
hémirein inférieur : hydronéphrose.

au-dessus du col vésical, une image claire, arrondie, de petite taille, contrastant avec la vessie opacifiée.

Mais le diagnostic d'urétérocèle n'est pas fait à ce moment, non plus que celui de duplicité urétérale.

Cystoscopie

petite masse charnue recouverte d'une muqueuse normale située juste derrière le col, relativement mobile et visible en tournant le cystoscope de 3 h. à 9 h.

Orifice urétéral droit normal, orifice urétéral gauche beaucoup plus volumineux, vulviforme mais non béant.

Pyélographie rétrograde.

On retrouve les mêmes dilatations calicielles et pyéliques qu'à l'U.I.V. Méga-uretère.

- Septembre 1961

Soif. Envies impérieuses d'uriner.
Traitement discontinu : furadoïne, rufol.

- Janvier 1962

Pas de douleurs ni de fièvre
Enurésie
Urée 0,30.

- Juillet 1962

Urée 0,70 - pyurie
Cystographie : pas de reflux.

- Septembre 1962

Pyurie
Rétro-pneumo-péritoine avec U.P.R. :
Contour du rein droit très net.
A gauche, le contour du rein n'est pratiquement pas reconnu, le rein est capoté avec coudure de l'angle pyélo-urétéral.
Urétéro-hydronéphrose.

- Octobre 1962

Intervention :

On pense pouvoir faire une chirurgie plastique sur l'urétère correspondant au rein inférieur, le seul visible et le seul connu avant l'intervention. On aborde par voie sous-péritonéale l'uretère pelvien. On identifie un volumineux uretère gros comme le pouce, qu'on libère vers la vessie et le bassinet. Puis après ouverture vésicale on trouve facilement le méat urétéral visible en cystoscopie. En le cathétérisant, on constate à la palpation que la sonde pénètre dans un 2ème uretère. On revient alors au méga-uretère initialement identifié. Après incision et cathétérisme de haut en bas, on voit la sonde émerger au contact du col vésical, au niveau de la masse arrondie vue en cystoscopie.
Section du méga-uretère au ras de la vessie.
Puis par voie lombaire gauche, néphrectomie de l'hémi-rein supérieur dilaté et détruit, et urétérectomie du méga-uretère correspondant, long de 19 cm.

Histologie

macroscopiquement : fragment rénal de 4 cm. de long et de 2,5 cm. de large qui possède la structure d'une poche dont la paroi a 1 mm. d'épaisseur.

L'uretère a un calibre de 5 mm. à son extrémité proximale et de 1 cm. à son extrémité distale.

Sur les coupes :

a - Uretère : hypertrophie très marquée des couches musculaires. Pas de modification inflammatoire de la muqueuse ni de la sous-muqueuse. Cependant dans la partie distale, on note une scléro-lipomatose péri-urétérale.

b - Rein : atrophie extrêmement importante, irrégulière, dont il est difficile de dire si elle est totalement acquise ou si elle ne comporte pas un élément malformatif dysplasique sous-jacent. La partie médullaire disparaît totalement. Dans les zones corticales, on retrouve tantôt de glomérules normaux, tantôt des glomérules très scléreux, cicatriciels, sur lesquels l'impression est plutôt en faveur d'une origine acquise.

- Dans les mois suivant l'intervention, on trouve à plusieurs reprises une pyurie à collibacille qui disparaît sous rufol.

- Septembre 1963, soit 1 an après l'intervention.

6 ans - 23,200 kg. -

propreté acquise depuis Mai 1963,

aucun signe fonctionnel - urine stérile.

A l'U.I.V. on note encore à gauche les images caliciellles en boule, mais moins marquées qu'auparavent. L'uretère gauche n'apparaît plus distendu.

oOo

OBSERVATION N° 2

D. DOMINIQUE, née le 3 Février 1954

- Hospitalisée à l'âge de 9 mois (1954) pour troubles digestifs.

On trouve protéinurie, pyurie, urée 0,50.
U.I.V. : méga-uretère droit
pas d'image à gauche.
Cystographie : hydronéphrose droite
uretère énorme et contourné
Cystoscopie : orifice urétéral droit béant, non retrouvé à gauche.

- Puis l'enfant a des épisodes répétés de pyurie,

- et en 1957, à 3 ans, il y a une atteinte fonctionnelle rénale grave avec hypotrophie staturo-pondérale sans rachitisme.

urée : 1,60
Volhard : 1002 - 1016
pyurie :

- La pyurie restera chronique jusqu'en septembre 1960 où une nouvelle hospitalisation s'impose.

- Décembre 1960, 6 ans et 1/2, taille 1 m. (- 15 %) - 14 Kg. 950.
tension artérielle : 10/5 - pyurie
Insuffisance rénale globale,
anémie : 2.600.000 globules rouges
acidose : pH 7,25
Cl 106
Na 134
K 4,9
CO3H 14
urée : 0,75
Volhard : 1002 - 1005
Clearance à la créatinine : 20.
U.I.V. : muette
Sous régime partiellement contrôlé l'acidose s'améliore : pH 7,36
La pyurie est contrôlée par la furadoïne.

- Juin 1961 : urée 1,70
  CL : 102

cystographie : dès l'injection de 15 cm.^{3}, reflux massif dans la voie urinaire supérieure droite, ce qui oblige à interrompre.

cystoscopie :

à droite : vaste orifice cratériforme dans lequel une sonde est montée sans obstacle. Aucune contraction à l'enregistrement à 5, 10 et 15 cm.

à gauche : Aspect très curieux : un orifice cratériforme très externe mais moins gros qu'à droite. Au-dessous et se dirigeant en dedans existe une surélévation de la muqueuse de forme ovalaire qui semble se déprimer quand la vessie est très pleine ; ceci fait penser à une possible urétérocèle ; cependant aucune image sur la cystographie ne permet d'envisager ce diagnostic.

On envisage une exploration par voie endo-vésicale :

1°) - pour préciser cette possibilité d'urétérocèle.

2°) - Pour tenter de monter une sonde dans l'orifice, ce qui n'a pu être fait.

3°) - éventuellement pour faire une opération anti-reflux.

- 16 juin 1961

A l'intervention :

Il existe bien une urétérocèle gauche qui se prolonge dans l'urètre. Cette urétérocèle est affaissée. Par contre elle prend une nouvelle forme sphérique lorsque l'on presse sur la fosse lobaire gauche, ce qui la fait se remplir de l'urine venant du rein gauche.

On fait une pyélographie bilatérale.

à droite : la sonde montée par un orifice urétéral en trou de golf confirme l'aspect vu en cystographie,

à gauche : après incision de l'urétérocèle on met en évidence une dilatation quasi-identique à celle du côté opposé.

On décide de réséquer l'urétérocèle et de laisser l'enfant à la sonde à demeure, et de voir si une récupération fonctionnelle est à espérer.

Du côté droit, une intervention anti-reflux aurait pu être prévue, mais là encore on espère que :

- la levée de l'obstacle que constituait l'urétérocèle
- la mise en sonde à demeure pourront améliorer la fonction du rein droit.

- Décembre 1961

Cystographie : reflux bilatéral

Cystoscopie : aucune contraction à l'enregistrement.

Fonction rénale toujours très perturbée à la division d'urine.

On laisse en sonde à demeure avec traitement continu à la furadoïne.

- Juin 1962 soit 1 an après l'intervention :

On constate une croissance de 10 cm. en 18 mois.

Persistance de l'amélioration de l'état général sans grand changement du point de vue rénal (urée 1,20 g./l.)

Reflux massif et bilatéral : le Hutch paraît dangereux à cause de l'atonie urétérale. Bischoff envisagé.

- 6 mars 1963

9 ans. 18 kg. 800 - 1,13 m.

urine toutes les 1/2 heures avec la sonde

urée : 1,15.

Intervention : opération anti-reflux selon la technique de Bischoff chez cet enfant présentant un état d'insuffisance rénale important avec reflux vésico-urétéral dans 2 voies urinaires supérieures dilatées, (la sonde à demeure a été maintenue pendant près de 2 ans).

- 18 mars 1963

Cystographie :

25 cm^3 : pas de reflux

50 cm^3 : amorce de reflux à droite

75 cm^3 : gros reflux à droite

reflux débutant à gauche

cliché post-mictionnel : injection de toute la voie urinaire droite ; de la partie basse de la voie gauche.

urée : 1,90.

- 27 Juin 1963

9 ans - 20 kg. - 1,16 m.
T.A. : 9 1/2 - 7,5
urée : 1,45
CO3H : 14 mEq.
Cl : 108
protides : 20
pyurie :

cystographie :
25 cm^3 : reflux à droite, début de reflux à gauche
50 cm^3 : reflux dans toute la voie urinaire supérieure droite ; uretère très dilaté., à gauche, reflux dans l'uretère dilaté lui aussi.

Au total, aucune amélioration.

L'enfant est remise en sonde à demeure, on lui donne du bicarbonate vu son acidose.

oOo

OBSERVATION N° 3

D. SANDRINE née le 19.5.1961

Pyurie découverte à l'âge de 1 mois et 1/2 à l'occasion de convulsions et de vomissements répétés sans fièvre.

18 Septembre 1961 :

- Urée = 0,20
- l'U.I.V. met en évidence l'urétérocèle.

Le rein droit n'est sans doute pas complet. Il existe probablement une bifidité. Le pyélon supérieur n'est pas fonctionnel et possède un uretère porteur de la malformation. Le pyélon inférieur, fonctionnel, possède un uretère dilaté par suite de l'obstacle créé au niveau de son orifice vésical par l'urétérocèle.

A gauche, il existe une dilatation pyélo-calicielle due, soit à la pyurie chronique (l'oédème de la paroi vésicale gêne l'écoulement de l'urine par l'orifice urétéro-vésical gauche), soit à un reflux vésico-urétéral créé par l'urétérocèle.

4 Octobre 1961 : Cystographie 20 cm^3

L'urétérocèle se détache en clair sur l'ombre vésicale.

Reflux dans la voie urinaire inférieure et un peu dans la supérieure.

19 Octobre 1961 :

- Résection de l'urétérocèle par voie sus-pubienne.

A son pôle supérieur un orifice urétéral correspondant très vraisemblablement à l'uretère normal. A son pôle inférieur qui est latéro-urétral, au-dessous du col vésical, s'ouvre un autre orifice correspondant à l'uretère anormal.

Exérèse du couvercle de l'urétérocèle (5 cm. de diamètre). Au niveau du pôle inférieur de l'urétérocèle la section et la suture sont assez délicates du fait de la proximité urétrale.

3 Novembre 1961 :

- Urétéro-hémi-néphrectomie (polaire supérieure droite)

Le pôle supérieur est constitué par une masse de tissu de consistance molle. Un sillon sépare ce pôle du reste du rein dont le parenchyme a une coloration et une consistance normales. L'uretère correspondant au rein polaire supérieur est plus gros que l'autre.

Histologie.

Lésions de néphrite interstitielle et chronique sur un rein présentant quelques altérations de type embryoplasique mais dont le nombre et l'importance ne sont pas suffisants pour porter le diagnostic de dysembryoplasie rénale.

Suites opératoires.

L'enfant est mis à la gantrisine et à la colimycine.

23 Janvier 1962 : pyurie

27 Février 1962 : traces d'albumine

23 Mai 1962 : pyurie, l'enfant âgée de 1 an pèse 8 kg. 500 ; elle a un excellent aspect général.

U.I.V. :

A gauche, la dilatation a disparu.
A droite, la sécrétion apparaît à 5 minutes,
morphologie : image floue des calices moyen et inférieurs,
bassinet : contour net, image homogène,
uretère : mal vu.
Evacuation : prolongée.

CYSTOGRAPHIE

pas de reflux à 50 cm^3, pas de résidus post-mictionnel. On prescrit pour une durée de 6 mois furadoïne et gantrisine mais ce traitement sera mal suivi.

19 Novembre 1962 : soit un an après l'intervention.

EXAMEN cyto-bactériologique des urines : normal.

3 Novembre 1961 :

- Urétéro-hémi-néphrectomie (polaire supérieure droite)

Le pôle supérieur est constitué par une masse de tissu de consistance molle. Un sillon sépare ce pôle du reste du rein dont le parenchyme a une coloration et une consistance normales. L'uretère correspondant au rein polaire supérieur est plus gros que l'autre.

Histologie.

Lésions de néphrite interstitielle et chronique sur un rein présentant quelques altérations de type embryoplasique mais dont le nombre et l'importance ne sont pas suffisants pour porter le diagnostic de dysembryoplasie rénale.

Suites opératoires.

L'enfant est mis à la gantrisine et à la colimycine.

23 Janvier 1962 : pyurie

27 Février 1962 : traces d'albumine

23 Mai 1962 : pyurie, l'enfant âgée de 1 an pèse 8 kg. 500 ; elle a un excellent aspect général.

U.I.V. :

A gauche, la dilatation a disparu.
A droite, la sécrétion apparaît à 5 minutes,
morphologie : image floue des calices moyen et inférieurs,
bassinet : contour net, image homogène,
uretère : mal vu.
Evacuation : prolongée.

CYSTOGRAPHIE

pas de reflux à 50 cm^3, pas de résidus post-mictionnel. On prescrit pour une durée de 6 mois furadoïne et gantrisine mais ce traitement sera mal suivi.

19 Novembre 1962 : soit un an après l'intervention.

EXAMEN cyto-bactériologique des urines : normal.

OBSERVATION N° 4

C. PHILIPPE né LE 17.6.1956.

Poids de naissance : 2,850 kg.

Propreté nocturne acquise à 2 ans.

A l'âge de 4 ans 1/2 (avril 1961) lors d'un épisode fébrile, l'enfant a des troubles mictionnels : dysurie, pollakiurie, brûlures à la miction. Régression sous rufol.

- 27.1.1962

Episode de même type avec vomissements. Enfant pâle, fatigué. A l'examen, fosses lombaires libres. Les antécédents et l'épisode actuel font suspecter la possibilité d'une malformation des voies urinaires.

urée 0,30

Examen cytobactériologique des urines :

GB : 18.400

PN : 65 %

bacilles gram -

Sous tétracycline plus furadoïne, l'apyrexie est obtenue au 6ème jour.

- Le 13.2.1962 : U.I.V.

à droite : sécrétion et cavités normales, ainsi que l'uretère,

à gauche : grosse dilatation urétéro-pyélo-calicielle.

Sans compression l'uretère apparaît du diamètre du pouce ; en outre, il y a une zone de rétrécissement au voisinage de la jonction urétéro-vésicale faisant évoquer le diagnostic de sténose urétérale intra-murale ou orificielle.

Absence de reflux en cinématographie.

On est surpris devant cette image évoquant une atteinte unilatérale stricte de constater l'existence d'un défaut de concentration à l'épreuve de Volhard (1009). Ce résultat fait mettre en doute l'intégrité du parenchyme rénal droit. On conclut que ce défaut de concentration peut être mis sur le compte :

- soit d'une pyélo-néphrite aiguë contemporaine de l'infection en cours,

- soit sur le compte de la stase liée à la malformation.

La T.A. est à 10,5/6.

- 22 Mars 1962

Cystographie :

Image de double contour évoquant un diverticule en situation droite.

Pas de reflux.

L'image de double contour doit traduire une compression vésicale par le méga-uretère gauche bilobant la vessie lors du remplissage passif.

Cystoscopie :

vessie saine, orifice urétéral droit cathétérisable, orifice urétéral gauche incathétérisable.

Il s'agit donc d'une sténose de l'orifice urétéral gauche ou même d'une urétérocèle.

L'intervention est repoussée faute de place dans le service.

- 11 mai 1962

Intervention :

Simple méatostomie sur très petite urétérocèle gauche.

L'enregistrement montre qu'il n'y a pas de contractions urétérales à gauche.

A droite il y a quelques contractions un peu faibles.

Pyélographie :

Uretère gauche très dilaté bien que peu augmenté de longueur avec un rétrécissement pyélo-urétéral et un autre urétéro-vésical ; l'uretère se vide cependant assez bien.

- 21 Mai 1962

Cystographie :

On retrouve mais plus modérée, l'image de double contour. Pas de reflux, pas de résidu.

En somme très petite urétérocèle gauche, seulement soupçonnée à l'endoscopie, diagnostiquée à l'intervention et traitée par méatostomie sans qu'il se soit produit de reflux (du moins pas encore...)

- 18 Octobre 1962

U.I.V. :

à droite : bonne sécrétion à 5 minutes
morphologie normale
2 h 1/4 l'évacuation du bassinet n'est pas complète,

à gauche : sécrétion à 5 minutes mais morphologie très modifiée : une dilatation importante des calices et du bas uretère persiste, mais un peu diminuée avec retard d'évacuation,

- 20 Octobre 1962

Cystographie :
vessie déviée à droite, pas de reflux.

- 28 Avril 1963

A eu fréquemment fièvre, avec douleurs abdominales, pollakiurie traitée par rufol.
urée 0,45
urines non infectées.

U.I.V.
pas de modification par rapport à la précédente.

- 30 Avril 1963

Cystographie :
Gros reflux post-mictionnel à gauche.
Cystoscopie :
aucune contraction à gauche, à 20, 15, 10 et 5 cm.

Pyélographie :
dilatation diffuse.

Si les épisodes fébriles sont bien d'origine urinaire, il faudra, soit une réimplantation, soit plutôt une néphro-urétérectomie.

oOo

OBSERVATION N° 5

R. ISABELLE, jumelle, née le 10 août 1962
prématurée, 2,400 kg.

A l'âge de 1 mois, une poussée fébrile fait mettre l'enfant à la flabelline associée à la tifomycine et à la propiocine dans la crainte d'une staphylococcie pulmonaire. Puis une pyurie à protéus et à pyocyanique est mise en évidence. Malgré un traitement à la furadoïne, il persiste 116.000 leucocytes au débit-minute.

8 Novembre 1962 - Hospitalisation

Gros rein gauche, donnant le contact lombaire.
Urée : 0,38 g./l.
U.I.V. : Duplicité pyélo-urétérale, probablement bilatérale.

A gauche, le pyélon supérieur est mal opacifié. C'est à lui que correspond probablement l'image d'urétérocèle vue au pôle inférieur de la vessie. Le pyélon inférieur est comprimé par le supérieur.

20 Novembre 1962 - Cystographie

Pas de reflux. Après ablation de la sonde, une coulée lacunaire apparaît au pôle inférieur de la vessie et pourrait correspondre à l'urétérocèle.

21 Novembre 1962 - Intervention.

Urétérocèle de petit volume, de la taille d'un pois, située à cheval sur le col vésical et se prolongeant dans l'urèthre, correspondant à une voie urinaire supérieure gauche. Urétéro-héminéphrectomie et urétérocèlectomie. Un seul orifice urétéral est vu à droite à l'intervention.

Histologie : Néphrite interstitielle ayant détruit le rein polaire supérieur.

Léiomyome de l'ouraque également enlevé à l'intervention.

26 Mai 1963

Urée : 0,45.

L'infection a disparu par ablation de l'urétérocèle et du pyélon surnuméraire.

Le pyélon inférieur du côté opéré garde une excellente fonction mais reste déplacé en dehors, sans doute par accolement du moignon à la paroi.

oOo

Obs. n° 1 -

Noter l'urétérocèle et le pyelogramme gauche.



Obs. n° 1 -

Pièce opératoire et schéma anatomique.

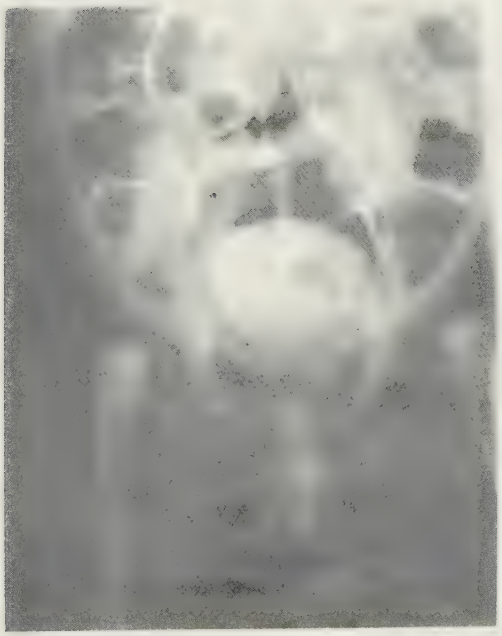

Obs. n° 3 -

Urétérocèle.

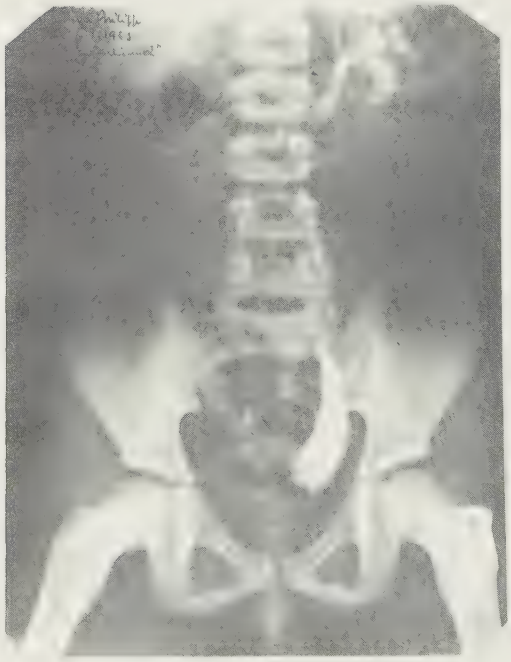

Obs. n° 4 -

Reflux post-opératoire absent à la 1ère cystographie, massif un an plus tard, et uniquement sur le cliché post-mictionnel.

CONCLUSIONS

Cette étude traite des urétérocèles chez l'enfant .

A la suite d'ERICSSON, on tente une définition et une classification en deux types : simple et ectopique .

C'est un ballonnement sous la muqueuse vesicale soulevée, de la partie toute terminale de l'uretère ; dans la forme ectopique, celui-ci s'abouche dans l'urèthre postérieur où le sphincter lisse du col gêne son évacuation .

Presque tous les cas d'urétérocèle ectopique sont associés à une duplicité urétérale homolatérale . Le rein et les voies excrétrices homo et contro-latéraux sont souvent atteints d'une hydro-néphrose, du fait de l'obstacle au drainage des voies supérieures que constitue l'urétérocèle, du reflux dans ces mêmes voies, de l'infection .

La fréquence de la malformation est plus élevée qu'on ne le pense généralement, notamment dans la variété ectopique, qui atteint surtout le sexe féminin .

C'est l'infection urinaire, souvent ignorée pendant des mois, qui amène aux examens radiographiques et endoscopiques . Le diagnostic est établi le plus souvent à l'U.I.V. L'urétérocèle apparait comme une lacune claire, de forme arrondie ou ovalaire, à la base de la vessie opacifiée . L'U.I.V. permet en général de préciser le côté atteint et de faire le bilan fonctionnel et morphologique de l'ensemble du haut appareil urinaire .

La cystoscopie peut confirmer le diagnostic dans les cas douteux. La cystographie est surtout utilisée pour l'évaluation du reflux.

En dehors des rares cas d'urétérocèles simples, semblables à celles de l'adulte, justiciables d'une incision ou d'une résection par voie endoscopique ou plutôt sus-pubienne, le traitement de l'urétérocèle ectopique comporte le plus souvent, en un ou deux temps, une hémi-néphro-urétérectomie et une résection de l'urétérocèle.

L'infection subsiste trop souvent dans les cas évolués, liée au reflux persistant dans les voies restantes dilatées. C'est dire l'intérêt d'un diagnostic précoce, dans les tout premiers mois, pour limiter au maximum le développement de l'hydro-néphrose et la perte de la fonction rénale.

Cinq observations sont rapportées.

oOo

Vu, le Président de Thèse
Professeur Julien MARIE

Vu, le Doyen de la Faculté
Professeur G. CORDIER

Vu, et permis d'imprimer
Le Recteur de l'Académie de Paris
J. ROCHE

B I B L I O G R A P H I E

1 - AAS -

Urétérocèle - a clinical study of 68 cases in 52 adults
Brit. J. urol., 32, 133, 1960

2 - AAS and NILSON -

Acta Chir. - Scandin. 116, 263, 1959.

3 - ANNAMUNTHODO -

Urétérocèle
Journal of urology 55, 53, 1949

4 - BALDI -

On a severe case of ureterocele in a 2 year old girl
Minerva urol. 14, 22, 1962.

5 - BEER -

J. of urol. 77, 1176, 1921
29, 135, 1953.

6 - BERAUD - DEFFRENNE -

L'urotomographie - Pédiatrie 15, 865, 1960

7 - BERNHEIM, ROUX, MOURIQUAND, LEVY -

Dilatation kystique de l'extrémité inférieure de l'uretère.
Pédiatrie 10, 554, 1960.

8 - BETOULIERES :

Dilatation pseudo-kystique de l'extrémité inférieure de l'uretère.
J. Radiol. Electrol. 40, 582, 1959.

9 - BETTEX, NUSSLE -

Le reflux vésico-urétéral en urologie infantile
Bibliotheca paediatrica 78, 12, 1961.

10 - BINKS, DEBENHAM -

Ureterocele in childhood -
Brit. J. Urol. 27, 121, 1955

11 - BOISSONNAT -

Ureterocèle chez le nourrisson
J. Urol. 60, 684, 1954.

L'urétérocèle de l'enfant.
Revue de Chirurgie 74, 73, 1955.

10 cas d'urétérocèle chez l'enfant.
Arch. franc. de Pédiatrie 13, 142, 1956.

12 - BRUEZIERE -

Dilatation pseudo-kystique de l'extrémité inférieure de l'uretère
Archiv. franc. de Pédiatrie 17, 1230, 1960.

13 - BURFORD -

Ureteral ectopia - A review of literature
J. of urol. 62, 211, 1949.

14 - BURGHELE -

Ureterocèle, nid de calculs.
J. d'Urologie 64, 338, 1958.

15 - CAMPBELL -

J. of urol. 45, 598, 1941 - Urétérocèle.
- 94 instances in 80 infants and children.
Surg. Gynec. Obstet. 93, 705, 1951.

- Clinical pediatric, Urology
W.B. Saunders Comp. Philadelphie 1954.

16 - CENDRON -
- Urétérocèle J. d'Urol. 61, 191, 1955.
- Sur 6 cas d'urétérocèle. Archiv. franc. de pédiatrie 13, 20, 1956
- Diagnostic pratique d'une cystite chez l'enfant
Rev. Prat. 12, 3017, 1962.

17 - CHARNOCK -

Management of the dilated ureter
J. of amér. Med. Assoc. 157, 574, 1955.

18 - CHWALLA -

The process of formation of cystic dilatation of the vesical end of the ureter
Urol. and Cutan. rev. 31, 499, 1927

19 - CIBERT -

Tumeurs de l'uretère - Abouchements ectopiques de l'uretère, les urétérocèles.
Masson - Paris 1960.

Les urétérocèles infantiles -
Pédiatrie 15, 849, 1960.

20 - CULP -

Héminéphro-ureterectomy - Comparison of one-stage and two-stage operations.
J. of urol. 83, 369, 1960

21 - DORST - CUSSEN - SILVERMAN -

Ureterocele in children with emphasis in the frequency of ectopic ureterocele.
Radiology - 74, 88, 1960.

22 - DURAND - SCIANI -

Considération sur l'étiopathogénie et le traitement de l'urétérocèle.
Pathologica - 52, 507, 1960.

23 - EMMET - LOGAN -

Ureterocele with prolapse through the urethra
J. of urol. 51, 19, 1944.

24 - ERICSSON -

Ectopic Ureterocele.
Acta Chir. Scand. 1954, Suppl. 197.

25 - FAGERSTROM -

J. of Urol. 41, 137, 1939.

26 - GOTTLIEB -

Sur la pathogénie et le traitement de l'urétérocèle
Urologhia 3, 77, 1926.

27 - GOTTLIEB - BERENBAUM - HAMILTON -

Les aspects radiologiques de l'urétérocèle -
Radiology - 60, 164, 1953.

28 - GOYANNA and GREENE -

Pathologic and anomalous conditions associated with duplication of renal pelvis and ureter.
J. of Urol. 54, 1, 1945.

29 - GREENFIELD -

- True prolapse of the ureter.
J. of urol. 75, 223, 1956.

30 - GROSS -
The Surgery in infancy and childhood
WB. Saunders Comp. 1953.

31 - GROSS and CLATWORTHY -

Ureterocele in infancy and childhood
Pédiatrics 5, 68, 1950.

32 - GUMMESS - CHARNOCK - RIDDELL - STEWART -

Ureterocèle in children.
J. of. Urol. 74, 331, 1955.

33 - GUTIERREZ -

The modern surgical treatment of ureterocèle
Surg. Gynec. and Obst. 68, 611, 1939.

34 - HIGGINS - WILLIAMS - NASH -

The urology in childhood
London - Butterworth - 1951.

35 - HOESLI -

On ureterocèle.
Arch. Kinderheik 160, 246, 1959

36 - INMAN and MITCHELL -

The radiological appearances of a bilateral ureterocèle.
Brit. J. of radiol. 27, 350, 1954.

37 - IVERSEN-NIELSEN -

Treatment of ureterocele.
Danish Med. Bull. 10 - 13 - 1963.

38 - JUHL -

Nord Méd. 33, 235, 1947.

39 - KJELLBERG -ERICSSON - RUDHE -

The lower urinary tract. in childhood
Almquist and Wiksell - Stockholm. 1957

39 Bis - KRETSCHMER and HIBBES -

Transactions of the american Association of genito-urinary
Surgeons 25, 341, 1932.

40 - LAURET -

Urology de l'enfance -
Expansion scientifique française, Paris.

41 - LITWACK -

La chirurgie du moignon urétéral après néphrectomie.
Acta Urol. Belg. 29, 283, 1961.

42 - LOWSLEY and KIRWIN -

Clinical Urology 1956.
3rd. Ed.-Williams and Milkins, Baltimore.

43 - LUND -

Ugeskr. Laeg. 42, 1389, 1958.

43 Bis - MARCEL -

Encyclopédie Médico-Chirurgicale -
Rein 1957, 18, 158 - C. 10 p. 3.

44 - MARMIER -

Contribution à l'étude de la dilatation kystique de l'extrémité inférieure de l'uretère.
Thèse Paris 1913.
J. Urol. Méd. Chir. 4, 503, 1913.

45 - MERRICKS -

J. of Urol. 64, 643, 1950.
Treatment of ureterocele in adults.

46 - MOLES -

Thèse Paris 1956.

47 - NILSON -

Roetgen diagnosis of ureterocele and some impending factors
Acta radiolog - Stockholm - 52, 365, 1959.

48 - O'CONNOR and JOHNSON -

J. of Urol. 23, 33, 1930.

49 - RATNER, FISHER, SWENSON -

Pediatrics 28, 810, 1961.
Double ureters in infancy and childhood.

50 - RIBA -

Bilateral Ureterocèles in identical twins -
Brit. J. of Urol. 8, 119, 1936,

51 - SCHEINER, ROGERS, CLARKE -

New England.
J. Med. 95, 253, 1955.

52 - SCHILLIRO -

Urétérocèle, nid de calculs -
J. d'Urol. 65, 598, 1959.

53 - SELMAN -

Urétérocèle - Roentgenologic diagnosis with report of an unusual case.
Am. J. of roentg. 80, 620, 1958.

54 - SINGER -

Clinical aspects and treatment of ureterocèle
Langenbeck. Arch. Klin. Chir. 298, 623, 1961.

55 - SPENCE -

Nephro-ureterectomy and hémi-néphro-ureterectomy in infancy and childhood.
J. of Urol. 71, 171, 1954.

56 - STEPHENS -

Ureterocele in infants and children
Austr. and New-Zeal. J. of Surg. 27, 288, 1958.

57 - STEWART -

Delayed cystograms.
J. of Urol. 70, 588, 1953.

58 - STOECKEL -

Handbuch der Gynäkologie, 1, 356, 375,
München. Verlag von. J.F. Bergman 1938.

59 - THOMPSON and GREENE -

Ureterocèle ; a clinical study and a report of 37 cases.
J. of Urol. 47, 800, 1942.

60 - USON -

A Classification of ureterocele in childhood
J. of Urol. 85 - 732 - 1961.

61 - USON - LATTIMER et MELICOW -

Ureteroceles in infants and children
Pediatrics 27, 971, 1961.

62 - VIOLLET -

Hypertension et dilatation kystique de l'extrémité inférieure de l'uretère.
Assoc. franc. d'Urol. 61, 80, 1955.

63 - VIONNET -

Dilatation kystique géante de l'extrémité inférieure de l'uretère s'engageant dans l'urèthre.
J. d'Urol. 61, 80, 1955.

64 - WALLGREN and SALMI -

Ureteroceles in infants and children
Ann. Chir. Gynaec. Fenniac 49, 379, 1960.

65 - WERSHUB and KIRWIN -

Ureterocele, its etiology, pathogenesis and diagnosis.
Amer. J. of Surg. 88, 317, 1954.

66 - WILEY -

Prolapsing ureterocele as a cause of hematuria in an infant
J. of Urol. 77, 597, 1957.

67 - WILLIAMS INNES -

Handbuch der urologie - Urology in Chilhood - 1957.
et Brit. J. of Radiol. 27, 473, 1954.

oOo

61 - USON - LATTAMER et MELICOW -

Uretarocoles in infants and children
Pediatrics 27, 917, 1961.

62 - VIOLLET -

Dysgenesies et dilatation kystiques de l'extrémité inférieure de l'uretère.
Assoc. Franc. d'Urol. 61, 80, 1959.

63 - VIOLLET -

Dilatations kystiques géantes de l'extrémité inférieure de l'uretère s'engageant dans l'urètre.
J. d'Urol. 61, 60, 1955.

64 - WALLACE and DALKI -

Ureterocoele in infants and children
Ann. Chir. Gynaec. Fennica 49, 379, 1960.

65 - WEBERUS and KIRKMIR -

Ureterocoele, its etiology, pathogenesis and diagnosis.
Amer. J. of Surg. 88, 377, 1954.

66 - WILES -

Prolapsing ureterocoele as a cause of hematuria in an infant
J. of Urol. 77, 391, 1957.

67 - WILLIAMS INNES -

Handbuch der urologie - Urology in Childhood - 1957.
at Brit. J. of Radiol. 27, 473, 1954.

AGEMP
POLYCOPIE
8, rue Dante
PARIS-V e
Téléphone : ODÉon 58-90